

DOCUMENTO DE CONSENSO

Neuromodulación en cefaleas y neuralgias craneofaciales: Guía de la Sociedad Española de Neurología y de la Sociedad Española de Neurocirugía



R. Belvís^a, P. Irimia^{b,*}, F. Seijo-Fernández^c, J. Paz^d, G. García-March^e, S. Santos-Lasaosa^f, G. Latorre^g, C. González-Oria^h, R. Rodríguez^a, P. Pozo-Rosichⁱ y J.M. Láinez^e

^a Hospital de la Santa Creu i Sant Pau, Barcelona, España

^b Clínica Universitaria de Navarra, Pamplona, España

^c Centro Médico Asturias, Oviedo, España

^d Hospital Universitario La Paz, Madrid, España

^e Hospital Clínico Universitario, Valencia, España

^f Hospital Clínico Universitario Lozano Blesa, Zaragoza, España

^g Hospital Universitario de Fuenlabrada, Madrid, España

^h Hospital Universitario Virgen del Rocío, Sevilla, España

ⁱ Hospital Vall d'Hebron, Barcelona, España

Recibido el 2 de diciembre de 2019; aceptado el 15 de abril de 2020

Accesible en línea el 25 de julio de 2020

PALABRAS CLAVE

Neuromodulación;
Estimulación;
Cefalea;
Racimos;
Euralgia;
Migraña

Resumen

Introducción: En los últimos años han surgido numerosos dispositivos de neuromodulación, invasivos y no invasivos, que se han aplicado en pacientes con cefaleas y neuralgias sin que exista una revisión actualizada de su eficacia y seguridad, ni recomendaciones de ninguna institución sanitaria sobre su uso específico en cada entidad nosológica.

Métodos: Neurólogos del Grupo de Cefaleas de la Sociedad Española de Neurología (SEN) y neurocirujanos expertos en neurocirugía funcional seleccionados por la Sociedad Española de Neurocirugía (SENEC), hemos realizado una revisión exhaustiva en el sistema Medline sobre neuromodulación en cefaleas y neuralgias.

Resultados: Presentamos una revisión actualizada y establecemos por primera vez unas recomendaciones consensuadas entre la SEN y la SENEK sobre el uso de la neuromodulación en cefaleas y neuralgias, adjudicando niveles de evidencia sobre su eficacia actual, específicamente en cada entidad nosológica.

Conclusiones: Los resultados actuales de los estudios proporcionan evidencias para la indicación de técnicas de neuromodulación en casos refractarios de cefaleas y neuralgias (sobre todo en migraña, cefalea en racimos y neuralgia del trigémino), seleccionados por neurólogos

* Autor para correspondencia.

Correo electrónico: pirimia@unav.es (P. Irimia).

expertos en cefaleas, tras comprobar el agotamiento de las opciones farmacológicas. Adicionalmente, en el caso de la neuromodulación invasiva, se recomienda que los casos sean debatidos en comités multidisciplinares y la cirugía sea realizada por equipos de neurocirujanos expertos en neurocirugía funcional y con una morbimortalidad aceptable.

© 2020 Sociedad Española de Neurología. Publicado por Elsevier España, S.L.U. Este es un artículo Open Access bajo la licencia CC BY-NC-ND (<http://creativecommons.org/licenses/by-nc-nd/4.0/>).

KEYWORDS

Neuromodulation;
Stimulation;
Headache;
Cluster headache;
Neuralgia;
Migraine

Neuromodulation in headache and craniofacial neuralgia: guidelines from the Spanish Society of Neurology and the Spanish Society of Neurosurgery

Abstract

Introduction: Numerous invasive and non-invasive neuromodulation devices have been developed and applied to patients with headache and neuralgia in recent years. However, no updated review addresses their safety and efficacy, and no healthcare institution has issued specific recommendations on their use for these 2 conditions.

Methods: Neurologists from the Spanish Society of Neurology's (SEN) Headache Study Group and neurosurgeons specialising in functional neurosurgery, selected by the Spanish Society of Neurosurgery (SENEC), performed a comprehensive review of articles on the MEDLINE database addressing the use of the technique in patients with headache and neuralgia.

Results: We present an updated review and establish the first set of consensus recommendations of the SEN and SENC on the use of neuromodulation to treat headache and neuralgia, analysing the current levels of evidence on its effectiveness for each specific condition.

Conclusions: Current evidence supports the indication of neuromodulation techniques for patients with refractory headache and neuralgia (especially migraine, cluster headache, and trigeminal neuralgia) selected by neurologists and headache specialists, after pharmacological treatment options are exhausted. Furthermore, we recommend that invasive neuromodulation be debated by multidisciplinary committees, and that the procedure be performed by teams of neurosurgeons specialising in functional neurosurgery, with acceptable rates of morbidity and mortality.

© 2020 Sociedad Española de Neurología. Published by Elsevier España, S.L.U. This is an open access article under the CC BY-NC-ND license (<http://creativecommons.org/licenses/by-nc-nd/4.0/>).

En los últimos años se han desarrollado varios dispositivos de neuromodulación que actúan a nivel central o periférico en el tratamiento de cefaleas y neuralgias craneofaciales refractarias a los tratamientos farmacológicos. El principio subyacente del tratamiento neuromodulador es el bloqueo o modificación controlada y reversible del sistema nociceptivo a través de la estimulación de los nervios periféricos, del nervio vago, médula espinal cervical o del cerebro a nivel cortical o profundo.

Algunos dispositivos de neuromodulación son de autoaplicación externa (no invasivos) y otros requieren implantación quirúrgica (invasivos) (tabla 1). Por este motivo hemos dividido la guía en dos grandes apartados:

- Neuromodulación no invasiva
- Neuromodulación invasiva

Esta última se basan en tecnologías complejas y su manejo, implantación y monitorización, requieren un alto nivel de especialización neurológica y neuroquirúrgica. Adicionalmente, la accesibilidad a los dispositivos de neuromodulación es muy reducida por su alto coste, por lo que muchos profesionales los desconocen.

Tabla 1 Tipos de técnicas de neuromodulación

Neuromodulación no invasiva

- Estimulación trigeminal transcutánea
- Estimulación magnética transcraneal de pulso simple
- Estimulación del nervio vago

Neuromodulación invasiva

- Periférica
 - Ramas terminales y del tracto del nervio trigémino
 - Ganglio esfenopalatino
 - Nervios occipitales
- Central
 - Medular cervical
 - Cerebral
 - Transcortical
 - Profunda
 - Hipotalámica
 - Talámica

Se han comunicado múltiples estudios mostrando seguridad y eficacia que hacen necesario un posicionamiento sobre su recomendación y uso, aunque sin duda, la indicación de

estas técnicas debe ser establecida por neurólogos expertos en cefaleas y neuralgias.

Objetivos

La presente Guía de Neuromodulación en Cefaleas y Neuralgias Refractarias, primera en su área de conocimiento, es fruto de la colaboración de la Sociedad Española de Neurología (SEN) y la Sociedad Española de Neurocirugía (SENEC) y tiene un doble objetivo:

- Presentar los dispositivos y técnicas de neuromodulación.
- Analizar el nivel de evidencia actual de su eficacia y valorar su seguridad, realizando recomendaciones sobre su indicación.

Métodos

Hemos realizado una exhaustiva y sistemática revisión y análisis de la bibliografía existente sobre neuromodulación en cefaleas y neuralgias craneofaciales en la base de datos Medline. No se ha aplicado ningún filtro y el período de publicación analizado comprende desde el año 1967, en el que Shealy¹ implantó el primer sistema de neuromodulación, hasta mayo de 2019. Los niveles de evidencia y grados de recomendación adjudicados se han definido siguiendo los criterios de la *Guía Oficial de Práctica Clínica en Cefaleas de la Sociedad Española de Neurología 2015*² (tabla 2).

Introducción histórica

El médico romano Escribonio Largo comunicó el primer caso terapéutico de neuromodulación en el siglo I d.C. al constatar la gran mejoría experimentada por la gota de Anteros, un oficial de la guardia del emperador Tiberio, tras el contacto accidental con un pez torpedo negro, animal que puede inducir descargas eléctricas de hasta 220 V como mecanismo de caza y defensa^{3,4}. Los médicos romanos, griegos y musulmanes emplearon este pez en el tratamiento de las cefaleas y del prolapso anal, pero estas experiencias no volverían a suscitar interés médico hasta el desarrollo de la electricidad en el siglo XVIII³. El propio Benjamín Franklin constató el efecto de contracción muscular ante la estimulación eléctrica³.

En 1874, el norteamericano Robert Bartholow⁵ realizó la primera estimulación en un córtex humano provocando contracción muscular en un criticado experimento en el que falleció la paciente. Años después, en 1908, Horsley y Clark⁶ crearon la cirugía estereotáxica. Finalmente, la Teoría de «la Puerta de Entrada» de Melzack y Wall, planteada en 1965⁷, proporcionaría el impulso definitivo para el desarrollo de la neuromodulación³. La tabla 3 recoge los principales hitos en la historia de la neuromodulación, específicamente en el dolor^{1,8-19}. Desde entonces, se han desarrollado varios dispositivos de neuromodulación que actúan a nivel central o periférico en el tratamiento de cefaleas y neuralgias craneofaciales refractarias al tratamiento farmacológico²⁰.



Figura 1 Esquema mostrando un dispositivo tipo diadema de estimulación de los nervios supraorbitarios.

Neuromodulación no invasiva

Consiste en la estimulación nerviosa eléctrica transcutánea del nervio supraorbitario o del nervio vago, y la estimulación magnética transcraneal utilizando dispositivos no implantados (tabla 3). La neuromodulación no invasiva es autoaplicable y evita la realización de procedimientos quirúrgicos, sus complicaciones y el coste asociado.

Estimulación trigeminal transcutánea: nervio supraorbitario (NSO)

Modula la actividad nociceptiva a nivel del ganglio trigeminal y pueden tener acciones sobre el córtex cingulado anterior (fig. 1)²¹. Se ha evaluado en migraña:

Tratamiento preventivo: en el ensayo PREMICE²², se incluyeron pacientes con migraña con al menos dos ataques al mes y se aleatorizaron a tratamiento con 20 minutos/día de estimulación activa (n = 34) y estimulación placebo (n = 33). Tras tres meses se observó una reducción significativa en el número de días de migraña en el grupo activo respecto al control, sin efectos adversos. El porcentaje de pacientes con una reducción del número de ataques superior al 50% fue del 38% en el brazo activo y 12% en placebo. Esta excelente seguridad y tolerancia se observó también en una encuesta realizada a 2.313 pacientes con un porcentaje de efectos adversos del 4% (leves en todos los casos) y solo el 2% interrumpió el tratamiento²³. Posteriormente, se realizó un estudio abierto (n = 23) en pacientes con migraña crónica utilizando el dispositivo 20 minutos/día durante 4 meses y sólo 8 pacientes presentaron una reducción del número de días de migraña²⁴. Estudios abiertos posteriores en migraña episódica y crónica^{25,26} sugieren que esta terapia preventiva es eficaz, segura y bien tolerada. En un estudio abierto²⁷

Tabla 2 Metodología empleada por la Guía Oficial de Práctica Clínica en Cefaleas de la Sociedad Española de Neurología 2015² para actuaciones terapéuticas. Niveles de Evidencia y Grados de Recomendación empleados

Nivel I	Ensayos clínicos controlados, prospectivos y con evolución ciega realizados sobre población representativa Revisiones sistemáticas de ensayos clínicos controlados en población representativa En ambos se requieren las siguientes características a) Muestreo aleatorizado b) Objetivos claramente definidos c) Criterios de exclusión/inclusión claramente definidos d) Adecuado control de las pérdidas de seguimiento e) Las características basales de los pacientes son explícitas en el texto y equivalentes entre los grupos o las diferencias han sido ajustadas estadísticamente
Nivel II	Estudios de cohortes prospectivos en una población representativa con evolución ciega que reúne los criterios a-e Ensayos clínicos controlados, prospectivos y con evolución ciega realizados sobre población representativa que no cumplen algunos de los criterios a-e
Nivel III	Todos los demás estudios controlados en una población representativa, en los que la evolución es independiente del tratamiento del paciente
Nivel IV	Estudios no controlados, series de casos, casos aislados u opiniones de expertos
Grado A	Recomendación definitivamente efectiva, ineficaz o peligrosa Requiere al menos un estudio concluyente de Nivel I o dos estudios convincentes de Nivel II
Grado B	Recomendación probablemente efectiva, ineficaz o peligrosa Requiere al menos un estudio concluyente de Nivel II o varios estudios de Nivel III
Grado C	Recomendación posiblemente efectiva, ineficaz o peligrosa Requiere al menos dos estudios concluyentes de Nivel III

Tabla 3 Principales hitos en la historia de la neuromodulación del dolor craneofacial^{1,8-19}

Autor	Año	Hito
Heath RG	1953	Primera estimulación cerebral en dolor oncológico ⁸ .
Wall PD	1967	Primera estimulación periférica. Se estimuló su propio nervio infraorbitario ⁹
Shealy CN	1967	Primera implantación de un neuroestimulador por dolor. Fue medular en un paciente con dolor oncológico ¹
Hosobuchi Y	1973	Primeras ECP implantando un estimulador en el tálamo en 6 pacientes con anestesia dolorosa ¹⁰
Latinen L	1976	Primeras experiencias con TENS ¹¹
Barker AT	1985	Primera experiencia con EMT ¹² .
Tsubokawa T	1991	Primeras ECM en 12 pacientes con dolor por desaferentización ¹³
Weiner RL	1999	Implantación de ENO en neuralgia occipital ¹⁴ .
Leone M	2001	Implantación de ECP en CR ¹⁵
Popeney CA	2003	Implantación de ENO en migraña ¹⁶
Schwedt TJ	2006	Implantación de ENO en CR ¹⁷
Ibarra E	2007	Primera estimulación del GEFP en CR ¹⁸
Schoenen J	2013	Implantación de un estimulador en el GEFP en CR ¹⁹

CR: cefalea en racimos; ECP: estimulación cerebral profunda; ECM: estimulación del córtex motor; EMT: estimulación magnética transcraneal; ENO: estimulación de nervios occipitales; GEFP: ganglio esfenopalatino; TENS: estimulación eléctrica transcutánea.

(n = 7) en pacientes con migraña crónica, la estimulación simultánea del NSO y del nervio occipital aportó beneficios adicionales.

Tratamiento sintomático: recientemente se ha evaluado la estimulación del NSO como tratamiento del ataque de migraña, en un estudio doble ciego, aleatorizado y controlado de estimulación activa (n = 52) frente a placebo (n = 54)²⁸. El objetivo fue el cambio en la intensidad del dolor tras una hora de estimulación y se observó una reducción significativa en el grupo activo.

Entre los efectos adversos más relevantes observados²¹⁻²⁴ destacan: parestesias, dolor local o problemas cutáneos en la región de estimulación. Este dispositivo se desaconseja

en pacientes con implantes metálicos, estimuladores en la cabeza, marcapasos o desfibriladores.

Estimulación magnética transcraneal (EMT) de pulso simple

Su principal mecanismo de acción en la migraña es la modulación de la actividad eléctrica cortical y talámica²⁹ y se considera que la inhibición de la depresión cortical propagada podría controlar el aura y la cefalea³⁰.

Tratamiento sintomático: En un ensayo multicéntrico controlado frente a placebo³¹ se aplicaron dos pulsos magnéticos con una diferencia de 30 segundos al inicio del aura.

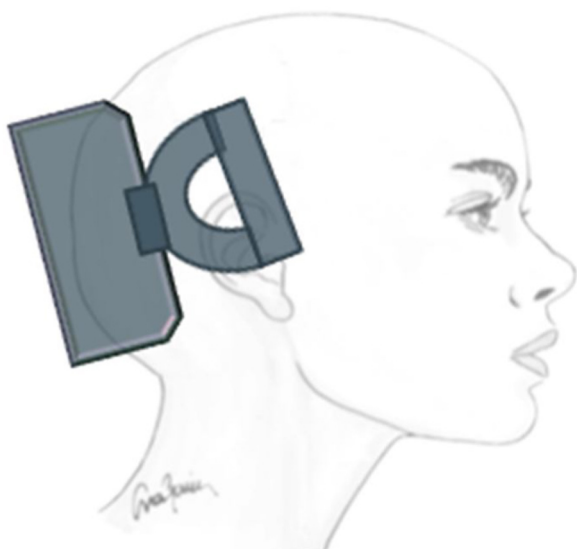


Figura 2 Esquema mostrando la aplicación externa de un dispositivo de estimulación magnética transcraneal de pulso simple.

Se utilizó un sistema de EMT portátil no invasivo (fig. 2) y se trataron 82 pacientes en el grupo activo y 82 con estimulación placebo. El 39% de los pacientes estaban libres de dolor a las dos horas en el grupo activo y 22% en el placebo³¹.

Tratamiento preventivo. Un estudio abierto³² evaluó la eficacia y seguridad, a los tres meses, de la EMT en 59 pacientes con migraña episódica y 131 con migraña crónica. La eficacia en el alivio del dolor fue del 62% sin efectos adversos. El número de días de cefalea se redujo de 12 a 9 en pacientes con migraña episódica y de 24 a 16 con migraña crónica³². Recientemente, el estudio abierto SPOUSE³³ ha analizado 132 pacientes con migraña (la mayoría episódica). Los pacientes se aplicaron 2 pulsos/12 horas como prevención y 3 pulsos consecutivos en los ataques. El 46% de los pacientes presentaron una reducción superior al 50% en el número de días de cefalea, en el consumo de analgésicos y discapacidad. Sólo 9 pacientes abandonaron el estudio por efectos adversos. La EMT no debe utilizarse en pacientes con epilepsia, defecto óseo craneal, placas metálicas en la cabeza o cuello, marcapasos u otro tipo de estimuladores.

Estimulación no invasiva del nervio vago (ENV)

El mecanismo de actuación de la ENV es multifactorial: inhibe la depresión cortical propagada³³, actúa sobre el complejo trigémino-cervical³⁴ e inhibe las vías parasimpáticas³⁵ (fig. 3). Por ello, se ha utilizado en la migraña y en la cefalea en racimos (CR).

Migraña. Tratamiento sintomático: se incluyeron 27 pacientes en un estudio abierto³⁶ y se administraron dos estímulos de 90 segundos de duración separados por 15 minutos al inicio del ataque. El 22% de los pacientes estaban libres de dolor a las dos horas y el 43% de los sujetos observaron mejoría. El 46% de los pacientes refirieron efectos adversos no graves³⁶. Recientemente, el ensayo clínico PRESTO³⁷, controlado frente a placebo, ha incluido 243 pacientes que fueron aleatorizados al uso de ENV vs. placebo en los



Figura 3 Esquema mostrando la aplicación externa de un dispositivo de estimulación del nervio vago.

primeros 20 minutos del inicio del dolor, pudiendo repetir la estimulación, si no había mejoría, en 15 minutos. El porcentaje de pacientes libres de dolor fue mayor en el grupo tratado (12%), comparado a placebo (4%) a los 30 minutos, pero no a los 60 minutos (30 vs. 19%). La estimulación fue bien tolerada³⁷.

Tratamiento preventivo. El estudio EVENT³⁸ evaluó la eficacia de la ENV en 30 pacientes con migraña crónica y 29 con estimulación placebo. Se administraron dos estímulos de 90 segundos de duración separados por 5-10 minutos/8 horas. La proporción de pacientes que alcanzó una reducción en el número de días de cefalea superior al 50% fue del 11% a los dos meses, del 25% a los cuatro meses y del 38% a los seis meses. En la fase abierta de ocho meses la reducción del número de días de cefalea fue de -7. El tratamiento fue bien tolerado con adherencia superior al 95% y sin efectos adversos graves³⁸. Recientemente ha finalizado el estudio PREMIUM³⁹, que analizó 332 pacientes sin hallar diferencias. Un análisis *post hoc* sí halló diferencias en la reducción del número de días de migraña.

Cefalea en racimos (CR). Tratamiento sintomático: el estudio ACT1⁴⁰ incluyó 85 pacientes con CR episódica y 48 con crónica. En CR episódica, la ENV mostró una mejoría clínica vs. placebo en los primeros 15 minutos (34 vs. 10%) y sostenida 15-60 minutos, con buena tolerancia. Sin embargo, este beneficio no se observó en la CR crónica⁴⁰. En el estudio ACT2⁴¹, con un diseño similar, incluyendo 27 pacientes con CR episódica y 65 con crónica, se observó igualmente beneficio solo en pacientes con CR episódica.

Tratamiento preventivo: un estudio abierto⁴² evaluó la eficacia preventiva y seguridad de la ENV en siete pacientes con CR episódica y siete con CR crónica. Se aplicaron estímulos dos veces al día y dosis adicionales para los ataques durante 13 semanas. Trece de los 14 pacientes relataron mejoría de un 60% con buena tolerancia. Siete de ellos redujeron sus analgésicos y los 14 pacientes recomendarían su uso a otros enfermos⁴².

El estudio PREVA⁴³ aleatorizó 97 pacientes con CR crónica: 48 con tratamiento estándar y además ENV, y 49 únicamente con tratamiento estándar. Se administraron dos estímulos de 90 segundos de duración separados por 5-10 minutos dos veces al día, permitiéndose dosis adicionales para las crisis agudas. Tras cuatro semanas de tratamiento (fase aleatorizada) se observó una reducción significativa del número de crisis semanales en los pacientes tratados con ENV respecto a los de terapia estándar y una reducción en el uso analgésicos. En general el tratamiento fue bien tolerado⁴³.

El dispositivo de ENV se desaconseja en pacientes portadores de marcapasos u otros estimuladores, con ateroesclerosis carotídea y sometidos a cirugía de cuello con potencial lesión del nervio vago.

Neuromodulación invasiva

Neuromodulación invasiva periférica

Neuromodulación de ramas terminales del nervio trigémino

Técnica. Las ramas terminales del nervio trigémino que se estimulan son el NSO y el nervio infraorbitario. El electrodo subcutáneo se implanta en el correspondiente orificio de salida del nervio en el macizo facial y se comprueba su eficacia antes de emplazar el generador conectado por cableado subcutáneo, aunque también existen dispositivos inalámbricos⁴⁴.

Eficacia. Se han comunicado en la literatura 40 pacientes sometidos a esta técnica con un grupo heterogéneo de diagnósticos refractarios: neuralgias post-herpéticas, post-quirúrgicas o post-traumáticas⁴⁵⁻⁴⁷, neuralgias del NSO⁴⁸, dolores faciales no especificados^{49,50} y cefaleas trigeminoautónomas⁵¹. En estas experiencias (30 prospectivas y 10 retrospectivas) se han utilizado diferentes variables para analizar el dolor, informando un alivio del 50-100% con reducción del uso analgésico⁴⁵⁻⁵³. Por último, se han comunicado hasta un 30% de complicaciones, siendo las más frecuentes la migración de electrodo y la infección.

Neuromodulación del tracto trigeminal

Técnica. Existen dos abordajes: el primero fue introducido por Shelden⁵⁴ en 1967 y es semejante a las técnicas de ablación percutáneas de la neuralgia del trigémino (NT). Se basa en la introducción de una aguja de estimulación, habitualmente un electrodo monopolar cilíndrico, bajo control fluoroscópico, a través del agujero oval para acceder a la fosa gasseriana. El segundo fue introducido por Meyerson⁵⁵ en 1980 y consiste en un abordaje subtemporal mediante craneotomía, suturando un *pad* con dos electrodos a la duramadre que envuelve el ganglio de Gasser conectados por cableado a un generador que se ubica a nivel subclavicular.

Eficacia. Se han publicado cinco estudios y pequeñas series incluyendo 365 pacientes⁵⁴⁻⁶⁶. Una revisión⁶⁵ ha incluido 233 de estos pacientes y ha mostrado una reducción inicial del dolor del 50% en un 80-92% de pacientes,

pero decae en torno a un 48% en un seguimiento superior a cuatro años. Debido a esta baja eficacia, la indicación de estimulación del tracto trigeminal no se contempla en el tratamiento de la NT. Se han descrito complicaciones en un 30% de pacientes, generalmente infección.

Neuromodulación del ganglio esfenopalatino ipsilateral

Las experiencias iniciales de estimulación del ganglio esfenopalatino (GEFP) ipsilateral al dolor en la cefalea en racimos (CR) con electrodos no implantados^{17,67}, mostraron eficacia en un 61% de pacientes. Posteriormente, se diseñó un microestimulador implantable en el GEFP que se coloca previo análisis radiológico de la fosa pterigopalatina con tomografía axial computerizada⁶⁸ y profilaxis antibiótica. El abordaje es transoral utilizando una incisión gingival mínimamente invasiva⁶⁹ con anestesia general e ingreso de 24 horas. Puede utilizarse navegación⁷⁰ y, finalmente, se realiza una radiografía simple para verificar su posicionamiento (fig. 4).

El estimulador se activa mediante un mando inalámbrico que se aproxima a la mejilla y en el que esta insertada la batería, por lo que no se requiere cableado, ni generador subcutáneo, ni recambios quirúrgicos de baterías.

Eficacia. El estimulador fue diseñado originalmente para abortar las crisis de CR, pero posteriormente se observó también un efecto preventivo.

Eficacia como tratamiento sintomático. El ensayo Pathway Ch1¹⁹ incluyó 28 pacientes con CR con criterios de selección consensuados⁷¹. Se ha publicado un estudio de seguimiento a largo plazo de 2 años^{72,73} y se ha iniciado un registro⁷⁴. Son los estudios Pathway Ch2 y Pathway R1.

En el ensayo Pathway Ch1¹⁹ los pacientes fueron aleatorizados en tres grupos de estimulación: completa, subóptima y falsa. Concluyeron el estudio 28 pacientes, con una media de estimulación de 11 minutos. Un 67% de los pacientes experimentaron una reducción del dolor a los 15 minutos (34% con resolución completa), mientras que solo mostraron esta mejoría el 7% de pacientes del grupo de subóptima y un 7% de los de falsa. Esta eficacia es semejante a la de sumatriptán subcutáneo, fármaco de primera línea en las crisis de CR. De hecho, un estudio de seguimiento de 71 pacientes durante un año muestra que se reduce un 51% el consumo analgésico y un 41% el de preventivos, suponiendo un ahorro anual de 7.484 euros⁷⁵.

Eficacia preventiva. Se produjo una reducción de más del 50% de los ataques de CR en el 43% de los pacientes tras un mes. Asimismo, se redujo el consumo analgésico y mejoraron las escalas de calidad de vida. En los dos estudios de seguimiento de dos años en los que se trataron más de 18.000 crisis de CR, la eficacia como tratamiento sintomático de las crisis de CR se mantuvo en un 65-68% y la preventiva en un 55%⁷²⁻⁷⁴. Los resultados del estudio Pathway Ch2 fueron presentados en el congreso de la *American Headache Association* del año 2018, pero no han sido publicados al cierre de la edición de la presente guía. Este estudio con 99 pacientes confirmaba los datos de eficacia descritos en el estudio Pathway Ch1.

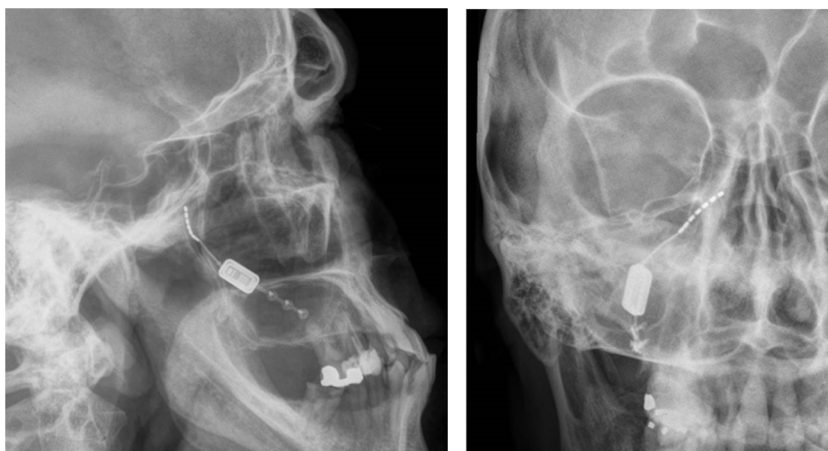

Figura 4 Radiografías, perfil y posteroanterior, mostrando un dispositivo de neuroestimulación inalámbrico implantado en la fosa pterigopalatina en un paciente con cefalea en racimos crónica refractaria ipsilateral (cortesía del Dr. José Miguel Láinez, Hospital Clínico Universitario, Valencia).

Seguridad. El ensayo Pathway Ch1 registró 128 efectos adversos, siendo el 92% leves¹⁸. En ocho pacientes (16%) se tuvo que retirar o revisar el dispositivo por dolor por afectación del nervio maxilar, migración del estimulador, mal posicionamiento del electrodo e infección quirúrgica.

En total, la tasa de reoperación fue del 18%. Esta cifra se ha mejorado sensiblemente en los estudios posteriores^{18,71-85}. Los síntomas sensitivos (parestias, disestesias) fueron los más frecuentes, 81% de los pacientes, desapareciendo en más de un 60% en un año. Otros efectos adversos poco frecuentes fueron trismus, sequedad ocular, conjuntivitis, infección local, hinchazón, hematoma. A pesar de ello, el 92% de los pacientes afirmó que volvería a someterse al procedimiento⁷¹⁻⁸⁵. Los dos estudios posteriores⁷¹⁻⁷⁴, al ensayo Pathway Ch1 mostraron una tasa de efectos adversos semejante, pero no se observaron casos de migración del dispositivo y solo ocho pacientes (10%) se sometieron a una nueva revisión quirúrgica.

Neuromodulación bilateral de los nervios occipitales

Puede parecer paradójico que implantar electrodos en nervios occipitales sea terapéutico en una cefalea como la CR, que es claramente ocular-periocular, es decir, anterior y con origen central. Sin embargo, estudios en animales y en humanos han demostrado una convergencia entre las fibras aferentes de la *pars caudalis* del núcleo del nervio trigémino y el núcleo del nervio occipital mayor (NOM) a nivel cervical, concretamente C2. Esta teoría ya fue postulada por Kerr⁸⁶ en 1961: *The trigeminal and cervical volleys*, y actualmente, a esta área se la conoce como complejo trigémino-cervical. Concretamente, se ha constatado en animales que la estimulación del NOM aumenta el metabolismo del complejo trigeminocervical⁸⁷. Adicionalmente, el bloqueo del NOM en humanos disminuye la respuesta R2 del *blink reflex* trigeminal⁸⁸. Cabe decir que estudios con PET, antes y después de implantar el estimulador del NOM en pacientes con CR, muestran que se normalizan múltiples áreas

cerebrales hipermetabólicas tras la implantación, excepto una, el hipotálamo⁸⁹. Por ello, este dispositivo de estimulación muestra un papel relevante en la prevención, pero no en el tratamiento de las crisis de CR. Por otra parte, ante la posibilidad de un cambio de lateralidad en la evolución de la enfermedad (descrito en un 36% de pacientes)^{90,91} y dado que es una cirugía extracraneal, resulta aceptable colocar adicionalmente un electrodo en el NOM contralateral al dolor.

Técnica. Se realiza una incisión vertical de 1 cm por encima y por debajo de la protuberancia occipital en la línea media con el paciente en decúbito prono. A continuación, se practican dos incisiones verticales bilateralmente a 4 cm de la línea media y se expone la fascia muscular insertando los dispositivos a nivel del hueso occipital extracranealmente, mediante placas horizontales que sujetan los electrodos (fig. 4). Dichas placas de sujeción se sitúan por encima del NOM y del nervio occipital menor, estimulando a ambos. El cableado se tuneliza subcutáneamente por la línea media cervical hasta un nivel medio dorsal. Desde allí, se dirigen al área glútea superior, donde se emplaza subcutáneamente el generador. El cableado se adapta a las medidas del paciente y se deja un «tirabuzón» deslizante para evitar la desconexión de cables ante posturas cervicales forzadas (fig. 5). Cabe decir que también se pueden implantar los electrodos percutáneamente sobre la fascia muscular occipital y existen varias técnicas y sistemas descritos: tipos, dirección y número de electrodos; así como emplazamientos anatómicos del generador.

Eficacia. Actualmente, se han comunicado en la literatura más de 200 pacientes con CR tratados con estos dispositivos de los que el 85% son bilaterales^{14,19,92-108}. Se ha descrito una eficacia del 65-78% en la reducción del número de ataques superior al 50%, y un 10-40% de los pacientes logra pasar de CR crónica a CR episódica. Incluso se ha informado de periodos largos *pain-free* hasta en un 60% de pacientes⁹²⁻¹⁰⁸. No obstante, en ninguno de los estudios comunicados existe un grupo control de falsa estimulación o aleatorización con un grupo de pacientes tratado con fármacos y ello es debido a que el estimulador conectado induce parestias por lo que el paciente sabe cuándo está

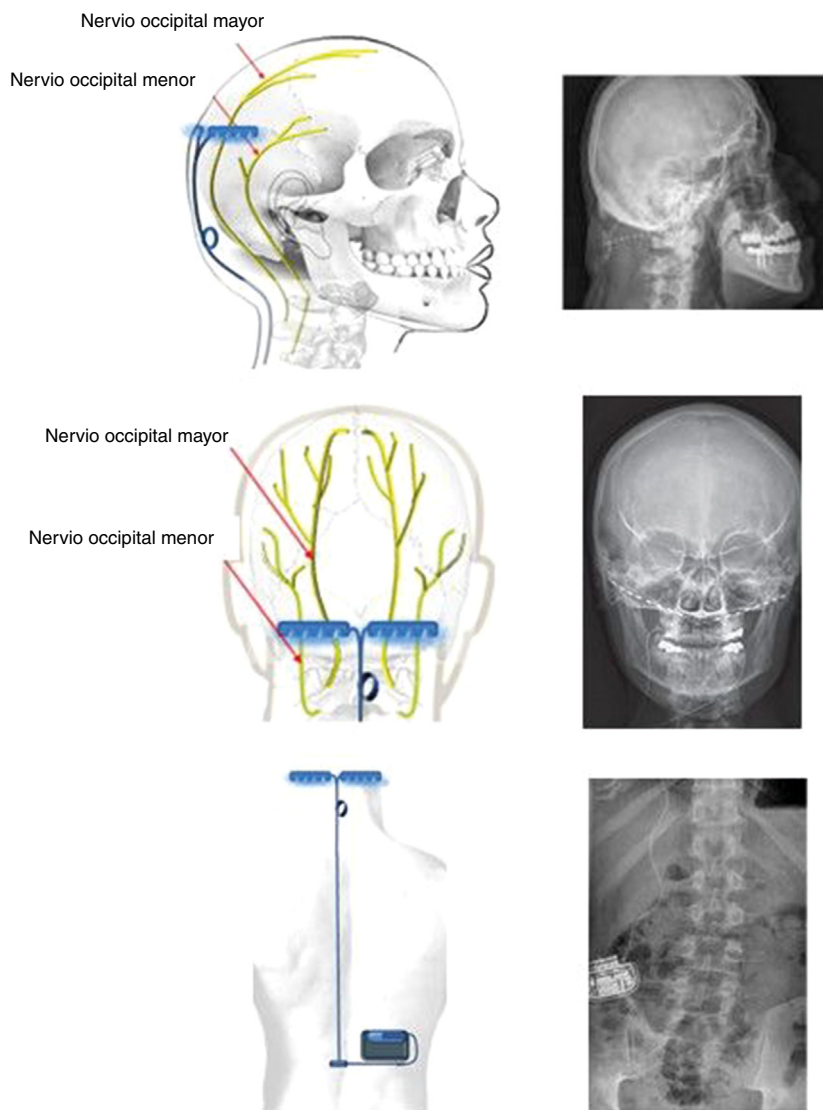


Figura 5 Esquemas y radiografías mostrando la implantación bilateral de electrodos a nivel extracraneal del hueso occipital y cableado subcutáneo que lo conecta al generador implantado subcutáneamente en la fosa lumbar derecha de un paciente con cefalea en racimos crónica refractaria.

en funcionamiento. Un metaanálisis¹⁰⁹ ha incluido ocho de estos estudios abiertos con una muestra de 96 pacientes, mostrando una tasa de respondedores del 34-71% y una reducción de ataques semanales del 29% en un seguimiento de uno a tres años.

En los estudios de seguimiento a largo plazo el 80-100% de los pacientes continúa con fármacos preventivos, pero el 66% ya no requiere corticoides¹⁰³⁻¹⁰⁸.

Por otra parte, los factores predictivos de mala respuesta parecen ser: depresión/ansiedad grave y presencia de dolor occipital en el área C2-C3, previa a la implantación^{110,111}. Se había propuesto el bloqueo anestésico del NOM como factor predictivo de eficacia, pero tres estudios muestran que no es un método fiable de selección¹¹².

Está en marcha el ensayo ICON¹¹³, prospectivo aleatorizado, doble ciego, multicéntrico e internacional, con grupos paralelos para valorar la eficacia del estimulador occipital en la prevención de la CR.

Además de los pacientes con CR, 81 pacientes más con otras cefaleas trigeminoautonómicas se han sometido a este procedimiento con diagnóstico de SUNCT (60), hemicránea continua (18) y SUNA (3). En el SUNCT se ha informado de una eficacia preventiva del 77%, mantenida en 44 meses de seguimiento y con reducción de la intensidad del dolor de 4 puntos¹¹⁴⁻¹¹⁶. Por otra parte, también se ha probado la estimulación de los nervios occipitales en la migraña y en la neuralgia del NOM.

En la migraña se han aleatorizado un total de 263 pacientes en tres ensayos clínicos controlados¹¹⁷⁻¹¹⁹, en los que se ha observado una mejoría de la mayoría de las variables secundarias, pero no de la primaria, por lo que su eficacia preventiva o aún no ha sido fehacientemente demostrada a pesar de que estudios abiertos no controlados^{15,120} muestran resultados positivos. Por lo tanto, actualmente no hay evidencias que permitan recomendar su uso en pacientes con migraña.

En la neuralgia occipital, se han comunicado 107 experiencias en casos individuales o series abiertas, la mayor de 76 pacientes, que muestran una eficacia en el control del dolor del 50-85%. Un metaanálisis ha evaluado nueve estudios con esta indicación y ha conferido un nivel de evidencia III^{13,121-127}.

Al igual que en el GEFP, también se diseñó un pequeño neuroestimulador sin cableado, implantado en el área occipital con resultados prometedores en CR, migraña y hemicránea, que continua en estudios preliminares^{114,128-130}. Desafortunadamente, el desarrollo de este prototipo se ha detenido.

Seguridad. Se han descrito, como efectos adversos parestesias en el cuero cabelludo (100%) e infección (5%)^{92-108,131}. Dos estudios de seguimiento superior a 10 años muestran una buena tolerancia a los efectos adversos cuando son persistentes. De hecho, solo un 25% de las parestesias se describen lo suficientemente molestas como para tener que modificar los parámetros de estimulación^{92-108,131}. Tras la modificación, la inmensa mayoría de estas parestesias desaparecen. Solo se ha comunicado dos pacientes en los que tuvo que retirarse el dispositivo por esta causa.

Un registro MAUDE norteamericano¹³² ha analizado la seguridad en una muestra estimada de 11.000 dispositivos implantados en 10 años. Las complicaciones operatorias fueron inferiores al 3% y no se ha informado ningún caso de muerte. El porcentaje de complicaciones es del 11% con la migración del electrodo como más frecuente seguida de la infección del dispositivo, mal funcionamiento, rotura y desconexión del electrodo.

Los pacientes deberán someterse inexorablemente a nuevas cirugías de recambio de baterías, cuando no son recargables, que durarán más o menos tiempo en función de la frecuencia e intensidad de la estimulación requerida para controlar el dolor, ocurriendo en el 65% de los pacientes en una media de seis años de seguimiento⁹²⁻¹⁰⁸. El 100% de los pacientes refieren empeoramiento cuando se agotan las baterías. Finalmente, un 66-100% de los pacientes recomendarían este sistema a otro paciente.

Neuroestimulación invasiva central

Neuromodulación medular

Técnica: se realiza una incisión en la línea media cervical y se expone la vértebra. Los electrodos se introducen a través de una laminectomía vertebral y se implantan en el espacio epidural medular cervical alto (C2-C3) mediante control fluoroscópico. Por lo demás, el cableado y emplazamiento del generador es semejante al estimulador de los nervios occipitales.

Eficacia: se han comunicado 76 experiencias en la literatura. Se han tratado ocho pacientes con CR informando en un 71% de ellos una eficacia en la reducción del dolor superior al 50%^{133,134} y 35 pacientes con migraña con una eficacia del 50-71%¹³⁴⁻¹³⁶. Además, se han tratado con eficacia 17 neuropatías trigeminales dolorosas¹³⁷⁻¹³⁹, 7 neuralgias occipitales¹³⁹, 5 neuropatías post-herpéticas¹³⁹, 2 SUNA¹³⁴ y 2 cefaleas cervicogénicas^{140,141}.

Seguridad: se ha informado infección, migración del electrodo y en un 3% de casos, fugas de LCR.

Neuromodulación cerebral transcortical

Técnica: se localiza el área del dolor facial mediante RM, anterior a la cisura de Rolando, a nivel del surco frontal inferior. Con estos datos, el neuronavegador guiará la craneotomía bajo anestesia local o general. Después, se localiza el área de la mano mediante potenciales evocados intraoperatorios. Los electrodos, generalmente cuatro, inicialmente se implantaban a nivel subdural, pero en la actualidad, se sitúan a nivel epidural para evitar complicaciones (fig. 6). Tras verificar el correcto emplazamiento del dispositivo y el funcionamiento de la estimulación, se conectan los electrodos a un generador subclavicular mediante tunelización subcutánea del cableado¹⁴²⁻¹⁴⁵.

Eficacia: se han comunicado 106 experiencias en seis estudios, la mayoría retrospectivos y ninguno con muestras superiores a 20 pacientes. Presentaban múltiples diagnósticos refractarios: NT refractaria a cirugía o secundarias a esclerosis múltiple o postraumática, neuropatía trigeminal dolorosa, dolor facial de causa central, dolor por desafferentización. La eficacia se estima en un 50-100% en un seguimiento de 3-40 meses¹⁴²⁻¹⁴⁹.

Seguridad: como complicaciones, al margen de los puramente quirúrgicos, se han descrito convulsiones relacionadas con la intensidad de la estimulación (12%) y alteraciones cognitivas¹⁴²⁻¹⁴⁹.

Neuromodulación cerebral profunda

Neuromodulación hipotalámica La neuromodulación hipotalámica es una técnica quirúrgica de estimulación cerebral profunda (ECP) en los pacientes con CR refractaria; se realiza implantando un electrodo en el hipotálamo posterior inferior, ipsilateral al dolor, conectado mediante un cableado a un generador implantado en el área paraumbilical o infraclavicular.

A finales de los años 90 se descubrió que el hipotálamo posterior se activa durante el ataque de CR de forma ipsilateral y específica en estudios de f-RM y de PET cerebrales¹⁵⁰, pues la activación del hipotálamo no se observa durante el ataque de migraña ni en los brotes de NT. Además, estudios de post-procesado de RM cerebral muestran que la sustancia gris hipotalámica presenta un aumento de densidad y volumen del hipotálamo posteroinferior¹⁵¹. Por estos motivos, el hipotálamo es la actual diana de la ECP en la CR¹⁵²⁻¹⁵⁴. Cabe decir que se han propuesto nuevas dianas: el área tegmental ventral mesencefálica, la pared lateral del tercer ventrículo o electrodos flotantes que estimulan el suelo del tercer ventrículo¹⁵⁵⁻¹⁶⁰.

Técnica: la cirugía se realiza en pacientes seleccionados con criterios estrictos¹⁶¹ y se inicia mediante la colocación de un marco de estereotaxia y, posteriormente, se realiza una TC craneal, donde se ubican marcas de estereotaxia que localizan el hipotálamo. A continuación, se fusionan las imágenes obtenidas con la TC craneal con la RM cerebral realizada previamente en neuronavegador, obteniendo el mejor punto de entrada y trayecto para dirigir el electrodo a la diana. El electrodo se inserta en la diana a través de un orificio frontal de trepanación (fig. 7) y se tuneliza subcutáneamente el cableado desde el orificio de trepanación hasta el área paraumbilical o infraclavicular, donde se coloca el generador.

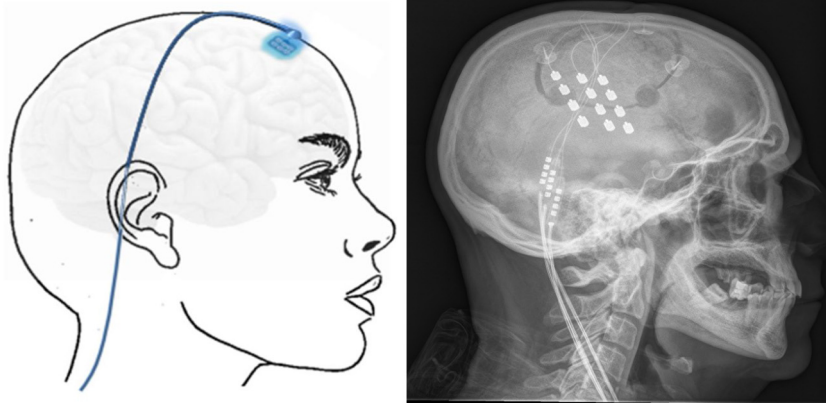


Figura 6 Esquema mostrando electrodos implantados en el área cortical motora a través de un orificio de trepanación frontal y cableado subcutáneo. A la derecha, radiografía craneal postcirugía que muestra los electrodos implantados en el córtex motor en un paciente con neuralgia del trigémino contralateral refractaria secundaria a esclerosis múltiple.

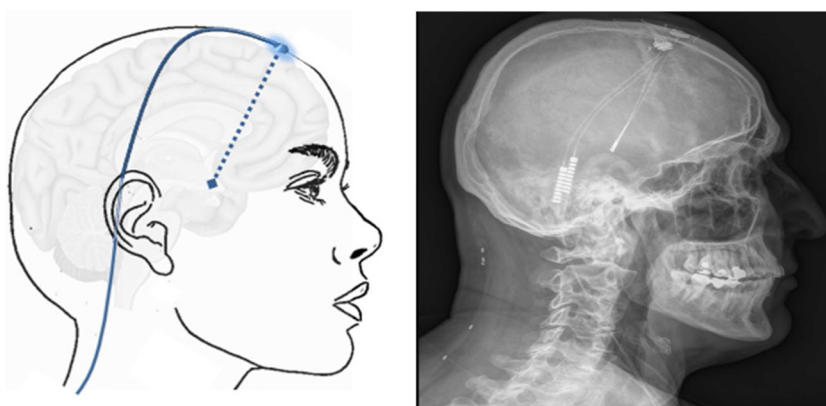


Figura 7 Esquema mostrando el electrodo implantado en el hipotálamo (flecha azul discontinua) a través de un orificio de trepanación frontal y cableado subcutáneo. A la derecha TC craneal post-cirugía que muestra el electrodo implantado en el hipotálamo en un paciente con cefalea en racimos crónica refractaria izquierda.

Eficacia: se han informado más de 100 pacientes con CR tratados con ECP. El mayor de los estudios (19 pacientes)¹⁶¹⁻¹⁶⁴ informó una eficacia del 70% en la reducción de más del 50% de días de CR en un seguimiento medio de casi 9 años llegando a estar libres de dolor un 30%, pudiendo apagar el estimulador casi todos estos pacientes; y solo un 29-34% no experimentaron una mejoría siendo la CR bilateral el principal factor de ineficacia hasta en un 80%^{14,108,161-180}. Sólo se ha comunicado un estudio que realizó una comparación con estimulador encendido/apagado en 11 pacientes, mostrando una eficacia del 60% en 10 meses de seguimiento¹⁷⁷.

Adicionalmente, se han sometido a ECP nueve pacientes más: SUNCT (3), hemicránea paroxística (1), CR secundaria (1) y NT secundaria a esclerosis múltiple (5)¹⁸¹⁻¹⁸⁸.

Seguridad: se ha informado una muerte operatoria (1%) por hemorragia cerebral^{14,108,161-188}. Como efectos adversos relacionados con el estimulador se han descrito: mal posicionamiento y desplazamiento del electrodo, hemorragia no mortal del tercer ventrículo e infección, siendo ésta última la complicación más frecuente. Otros efectos adversos infrecuentes son: crisis epiléptica, diplopia,

ansiedad, AIT, temblor, distonía, cambios de sed y apetito y síncope. A diferencia de otras cirugías de ECP en otras patologías, en la CR no se han descrito alteraciones cognitivo-conductuales¹⁸⁹.

Neuromodulación talámica Se han comunicado 91 experiencias de ECP con el tálamo como diana en pacientes y suelen corresponder a casos de NT secundaria a esclerosis múltiple, neuropatía trigeminal dolorosa post-herpética, dolor neuropático central post-ictus, dolor facial por desafferentización y dolor facial idiopático persistente. En otras ocasiones, se habla de NT intratable, sin especificar los tratamientos farmacológicos y quirúrgicos previos. La diana habitual es el núcleo ventroposteromedial del tálamo y, en otras ocasiones, la sustancia gris periventricular/periacueductal, pudiéndose realizar estimulación de ambos (estimulación dual). En el dolor de la primera rama del nervio trigémino, se puede seleccionar como diana el hipotálamo posterior, como en la CR. A pesar de la heterogeneidad de las entidades incluidas, procedimientos, dianas y seguimientos, podemos concluir que la eficacia en la reducción del dolor es del 37-85% en un seguimiento de 1-30 meses¹⁹⁰⁻¹⁹⁴.

Tabla 4 Niveles de evidencia y grados de recomendación de la neuromodulación en diferentes cefaleas y neuralgias craneofaciales empleando los criterios para actuaciones terapéuticas de la Guía Oficial de Práctica Clínica en Cefaleas de la Sociedad Española de Neurología 2015²⁰

Técnica de neuromodulación	Entidad y estrategia terapéutica	Nivel de evidencia	Grado de recomendación	
Estimulación transcutánea del nervio supraorbitario	Migraña	Tratamiento sintomático	II	B
		Prevención	II	B
Estimulación magnética transcraneal de pulso simple	Migraña:	Tratamiento sintomático	II	B
		Prevención	III	B
Estimulación no invasiva del nervio vago	Migraña:	Tratamiento sintomático	II	A
		Prevención	II	B
	Cefalea en racimos	Tratamiento sintomático	I	B
		Prevención	II	A
Estimulación invasiva de las ramas terminales del nervio trigémino	Prevención en neuralgia del trigémino, neuropatía trigeminal dolorosa, dolor facial idiopático persistente.	IV	C	
Estimulación invasiva del tracto del nervio trigémino	Prevención en neuralgia del trigémino, neuropatía trigeminal dolorosa, dolor facial idiopático persistente.	IV	C	
Estimulación invasiva del ganglio esfenopalatino	Cefalea en racimos	Tratamiento sintomático	II	A
		Prevención	III	B
Estimulación invasiva de los nervios occipitales	Neuralgia occipital. Prevención	III	B	
	Cefalea en racimos Prevención	III	B	
	Otras CTA. Prevención.	IV	C	
Estimulación medular cervical	Prevención en cefalea en racimos, migraña, neuralgia del trigémino, neuropatía trigeminal dolorosa, dolor facial idiopático persistente.	IV	C	
Estimulación cerebral transcortical	Prevención en neuralgia del trigémino, neuropatía trigeminal dolorosa, dolor facial idiopático persistente.	IV	C	
Estimulación cerebral profunda hipotalámica	Cefalea en racimos. Prevención	II	B	
Estimulación cerebral profunda talámica	Otras CTA. Prevención.	IV	C	
	Prevención en neuralgia del trigémino, neuropatía trigeminal dolorosa, dolor facial idiopático persistente.	IV	C	

CTA: cefaleas trigémino-autonómicas.

Conclusiones

Las técnicas de neuromodulación tienen que reservarse estrictamente a los pacientes con cefaleas y neuralgias craneofaciales refractarias a tratamientos farmacológicos, por lo que antes de plantear su indicación, un neurólogo experto en cefaleas y neuralgias tendrá que asegurar que el paciente ha agotado las terapias farmacológicas a las dosis óptimas y durante el tiempo necesario.

En el caso de la migraña¹⁹⁵ y de la CR¹⁹⁶ está consensuado el estado de refractariedad farmacológica, no así en otras entidades. Afortunadamente, el número de pacientes

que llegan a un estado de refractariedad farmacológica no es elevado: migraña 5%¹⁹⁷, CR 10%¹⁹⁸ o NT 12%¹⁹⁹. Por esta razón, los tamaños de muestra de los estudios de neuromodulación son pequeños en números absolutos, pero no en números relativos. Por ejemplo, el tamaño de muestra mínimo requerido en un estudio de migraña para poder extrapolar resultados a la población con potencia estadística es 10 veces superior que el de un estudio de CR, pues la migraña afecta al 12% de la población²⁰⁰ y la CR tan sólo al 0,1%²⁰¹.

Por otra parte, ante escenarios de dolor tan grave y discapacitante, es éticamente controvertido plantear estudios

comparando estimulador conectado con desconectado. De todo ello se desprende que las evidencias que suministran los estudios de neuromodulación sean mayoritariamente de nivel III y IV (tabla 4). No obstante, los estudios con fármacos presentan estas mismas limitaciones en algunas enfermedades como la CR o la NT, ya que prácticamente no existen estudios controlados con placebo.

El neurólogo puede indicar la neuromodulación no invasiva pero, en el caso de la invasiva, es recomendable organizar comités multidisciplinares integrados por neurólogos expertos en cefaleas y neuralgias, neurocirujanos, neurorradiólogos y anestesiólogos de clínica del dolor para debatir la indicación. Así mismo, es muy difícil que un equipo quirúrgico consiga una morbimortalidad óptima operando exclusivamente en pacientes con cefaleas y neuralgias craneofaciales refractarias. Por ello, es aconsejable que estos pacientes se sometan a técnicas de neuromodulación invasiva con equipos quirúrgicos que hayan superado la curva de aprendizaje en neuromodulación acumulada en otras enfermedades: epilepsia, trastornos del movimiento o enfermedades psiquiátricas. Finalmente, la *European Headache Federation*²⁰² recomienda que los pacientes refractarios al tratamiento farmacológico sigan un itinerario quirúrgico¹⁰⁸, comenzando siempre por la técnica quirúrgica de neuromodulación de menor riesgo, posicionando la estimulación cerebral profunda como el último procedimiento a seguir.

Financiación

Esta guía no ha recibido ningún tipo de financiación pública ni privada.

Conflicto de intereses

Los autores declaran no tener ningún conflicto de intereses

Agradecimientos

Agradecemos a la Sra. Eva García Fernández las ilustraciones realizadas para la presente guía.

Bibliografía

1. Shealy CN, Mortimer JT, Reswick JB. Electrical inhibition of pain by stimulation of the dorsal columns: preliminary clinical report. *Anesth Analg*. 1967;46:489–91.
2. Sociedad Española de Neurología. Guía oficial de práctica clínica en cefaleas: guías diagnósticas y terapéuticas de la Sociedad Española de Neurología 2015. 2015. Disponible en: http://cefaleas.sen.es/pdf/GUIA_NEURO_2015.pdf.
3. Gildenberg PL. History of electrical neuromodulation for chronic pain. *Pain Medicine*. 2006;7:7–13, <http://dx.doi.org/10.1111/j.1526-4637.2006.00118.x>.
4. Tsoucalas G, Karamanou M, Lymperi M, Gennimata V, Androutsos G. The «torpedo» effect in medicine. *Int Marit Health*. 2014;65:65–7, <http://dx.doi.org/10.5603/IMH.2014.0015>.
5. Bartholow R. Experimental investigations into the functions of the human brain. *Am J Med Sci*. 1874;66:305–13, <http://dx.doi.org/10.1097/00000441-187404000-00001>.
6. Horsley V, Clarke RH. The structure and functions of the cerebellum examined by a new method. *Brain*. 1908;31:45–124, <http://dx.doi.org/10.1093/brain/31.1.45>.
7. Melzack R, Wall PD. Pain mechanisms: a new theory. *Science*. 1965;150:971–9, <http://dx.doi.org/10.1126/science.150.3699.971>.
8. Heath RG. Psychiatry. *Annu Rev Med*. 1954;5:223–36, <http://dx.doi.org/10.1146/annurev.me.05.020154.001255>.
9. Wall PD, Sweet WH. Temporary abolition of pain in man. *Science*. 1967;155:108–9, <http://dx.doi.org/10.1126/science.155.3758.108>.
10. Hosobuchi Y, Adams JE, Rutkin B. Chronic thalamic stimulation for the control of facial anesthesia dolorosa. *Arch Neurol*. 1973;29:158–61, <http://dx.doi.org/10.1001/archneur.1973.00490270040005>.
11. Laitinen L. [Placement of electrodes in transcutaneous stimulation for chronic pain]. *Neurochirurgie*. 1976;22:517–26.
12. Barker AT, Freeston IL, Jalinous R, Jarratt JA. Magnetic stimulation of the human brain and peripheral nervous system: an introduction and the results of an initial clinical evaluation. *Neurosurgery*. 1987;20:100–9, <http://dx.doi.org/10.1097/00006123-198701000-00024>.
13. Tsubokawa T, Katayama Y, Yamamoto T, Hirayama T, Koyama S. Treatment of thalamic pain by chronic motor cortex stimulation. *Pacing Clin Electrophysiol*. 1991;14:131–4, <http://dx.doi.org/10.1111/j.1540-8159.1991.tb04058.x>.
14. Weiner RL, Reed KL. Peripheral neurostimulation for control of intractable occipital neuralgia. *Neuromodulation*. 1999;2:217–21, <http://dx.doi.org/10.1046/j.1525-1403.1999.00217.x>.
15. Leone M, Franzini A, Bussone G. Stereotactic stimulation of posterior hypothalamic gray matter in a patient with intractable cluster headache. *N Engl J Med*. 2001;345:1428–9, <http://dx.doi.org/10.1056/NEJM200111083451915>.
16. Popeney CA, Aló KM. Peripheral neurostimulation for the treatment of chronic, disabling transformed migraine. *Headache*. 2003;43:369–75, <http://dx.doi.org/10.1046/j.1526-4610.2003.03072.x>.
17. Schwedt TJ, Dodick DW, Trentman TL, Zimmerman RS. Occipital nerve stimulation for chronic cluster headache and hemicrania continua: pain relief and persistence of autonomic features. *Cephalalgia*. 2006;26:1025–7, <http://dx.doi.org/10.1111/j.1468-2982.2006.01142.x>.
18. Ibarra E. Neuromodulación del ganglio esfenopalatino para aliviar los síntomas de la cefalea en racimos. *Reporte de un caso. Boletín El Dolor*. 2007;46:12–8.
19. Schoenen J, Jensen RH, Lantéri-Minet M, Láinez MJA, Gaul C, Goodman AM, et al. Stimulation of the sphenopalatine ganglion (SPG) for cluster headache treatment. Pathway CH-1: a randomized, sham-controlled study. *Cephalalgia*. 2013;33:816–30, <http://dx.doi.org/10.1177/0333102412473667>.
20. Belvís Nieto R. Manual práctico de procedimientos invasivos y quirúrgicos en cefaleas y neuralgias. Madrid: IM&C; 2018.
21. Russo A, Tessitore A, Esposito F, Di Nardo F, Silvestro M, Trojsi F, et al. Functional changes of the perigenual part of the anterior cingulate cortex after external trigeminal neurostimulation in migraine patients. *Front Neurol*. 2017;8:282, <http://dx.doi.org/10.3389/fneur.2017.00282>.
22. Schoenen J, Vandersmissen B, Jeanette S, Herroelen L, Vandenhede M, Gérard P, et al. Migraine prevention with a supraorbital transcutaneous stimulator: a randomized controlled trial. *Neurology*. 2013;80:697–704, <http://dx.doi.org/10.1212/WNL.0b013e3182825055>.
23. Magis D, Sava S, d'Elia TS, Baschi R, Schoenen J. Safety and patients' satisfaction of transcutaneous supraorbital

- neurostimulation (tSNS) with the Cefaly® device in headache treatment: a survey of 2,313 headache sufferers in the general population. *J Headache Pain*. 2013;14:95, <http://dx.doi.org/10.1186/1129-2377-14-95>.
24. Di Fiore P, Bussone G, Galli A, Didier H, Peccarisi C, D'Amico D, et al. Transcutaneous supraorbital neurostimulation for the prevention of chronic migraine: a prospective, open-label preliminary trial. *Neurol Sci*. 2017;38:201–6, <http://dx.doi.org/10.1007/s10072-017-2916-7>.
 25. Vikelis M, Dermitzakis EV, Spingos KC, Vasiliadis GG, Vlachos GS, Kararizou E. Clinical experience with transcutaneous supraorbital nerve stimulation in patients with refractory migraine or with migraine and intolerance to topiramate: a prospective exploratory clinical study. *BMC Neurol*. 2017;17:97, <http://dx.doi.org/10.1186/s12883-017-0869-3>.
 26. Russo A, Tessitore A, Conte F, Marcuccio L, Giordano A, Tedeschi G. Transcutaneous supraorbital neurostimulation in «de novo» patients with migraine without aura: the first Italian experience. *J Headache Pain*. 2015;16:69, <http://dx.doi.org/10.1186/s10194-015-0551-3>.
 27. Reed KL, Black SB, Banta CJ 2nd, Will KR. Combined occipital and supraorbital neurostimulation for the treatment of chronic migraine headaches: initial experience. *Cephalalgia*. 2010;30:260–71, <http://dx.doi.org/10.1111/j.1468-2982.2009.01996.x>.
 28. Chou DE, Yugrakh MS, Winegarner D, Rowe V, Kuruvilla D, Schoenen J. Acute migraine therapy with external trigeminal neurostimulation (ACME): a randomized controlled trial. *Cephalalgia*. 2019;39:3–14, <http://dx.doi.org/10.1177/0333102418811573>.
 29. Andreou AP, Holland PR, Akerman S, Summ O, Fredrick J, Goadsby PJ. Transcranial magnetic stimulation and potential cortical and trigeminothalamic mechanisms in migraine. *Brain*. 2016;139:2002–14, <http://dx.doi.org/10.1093/brain/aww118>.
 30. Lipton RB, Pearlman SH. Transcranial magnetic stimulation in the treatment of migraine. *Neurotherapeutics*. 2010;7:204–12, <http://dx.doi.org/10.1016/j.nurt.2010.03.002>.
 31. Lipton RB, Dodick DW, Silberstein SD, Saper JR, Aurora SK, Pearlman SH, et al. Single-pulse transcranial magnetic stimulation for acute treatment of migraine with aura: a randomised, double-blind, parallel-group, sham-controlled trial. *Lancet Neurol*. 2010;9:373–80, [http://dx.doi.org/10.1016/S1474-4422\(10\)70054-5](http://dx.doi.org/10.1016/S1474-4422(10)70054-5).
 32. Starling AJ, Tepper SJ, Marmura MJ, Shamim EA, Robbins MS, Hindiyyeh N, et al. A multicenter, prospective, single arm, open label, observational study of sTMS for migraine prevention (ESPOUSE Study). *Cephalalgia*. 2018;38:1038–48, <http://dx.doi.org/10.1177/0333102418762525>.
 33. Chen SP, Ay I, de Moraes AL, Qin T, Zheng Y, Sadeghian H, et al. Vagus nerve stimulation inhibits cortical spreading depression. *Pain*. 2016;157:797–805, <http://dx.doi.org/10.1097/j.pain.0000000000000437>.
 34. Akerman S, Simon B, Romero-Reyes M. Vagus nerve stimulation suppresses acute noxious activation of trigeminocervical neurons in animal models of primary headache. *Neurobiol Dis*. 2017;102:96–104, <http://dx.doi.org/10.1016/j.nbd.2017.03.004>.
 35. Möller M, Schroeder CF, May A. Vagus nerve stimulation modulates the cranial trigeminal autonomic reflex. *Ann Neurol*. 2018;84:886–92, <http://dx.doi.org/10.1002/ana.25366>.
 36. Goadsby PJ, Grosberg BM, Mauskop A, Cady R, Simmons KA. Effect of noninvasive vagus nerve stimulation on acute migraine: an open-label pilot study. *Cephalalgia*. 2014;34:986–93, <http://dx.doi.org/10.1177/0333102414524494>.
 37. Tassorelli C, Grazi L, de Tommaso M, Pierangeli G, Martelletti P, Rainero I, et al. Noninvasive vagus nerve stimulation as acute therapy for migraine: the randomized PRESTO study. *Neurology*. 2018;91:e364–73, <http://dx.doi.org/10.1212/WNL.0000000000005857>.
 38. Silberstein SD, Calhoun AH, Lipton RB, Grosberg BM, Cady RK, Dorlas S, et al. Chronic migraine headache prevention with noninvasive vagus nerve stimulation: The EVENT study. *Neurology*. 2016;87:529–38, <http://dx.doi.org/10.1212/WNL.0000000000002918>.
 39. Diener HC, Goadsby PJ, Ashina M, Al-Karagholi MA, Sinclair A, Mitsikostas D, et al. Non-invasive vagus nerve stimulation (nVNS) for the preventive treatment of episodic migraine: the multicentre, double-blind, randomised, sham-controlled PREMIUM trial. *Cephalalgia*. 2019;39:1475–87, <http://dx.doi.org/10.1177/0333102419876920>.
 40. Silberstein SD, Mechtler LL, Kudrow DB, Calhoun AH, McClure C, Saper JR, et al. Non-invasive vagus nerve stimulation for the acute treatment of cluster headache: findings from the randomized, double-blind sham-controlled ACT1 study. *Headache*. 2016;56:1317–32, <http://dx.doi.org/10.1111/head.12896>.
 41. Goadsby PJ, de Coo IF, Silver N, Tyagi A, Ahmed F, Gaul C, et al. Non-invasive vagus nerve stimulation for the acute treatment of episodic and chronic cluster headache: a randomized double blind, sham-controlled ACT2 study. *Cephalalgia*. 2018;38:959–69, <http://dx.doi.org/10.1177/0333102417744362>.
 42. Nesbitt AD, Marin JCA, Tompkins E, Rutledge MH, Goadsby PJ. Initial use of a novel noninvasive vagus nerve stimulator for cluster headache treatment. *Neurology*. 2015;84:1249–53, <http://dx.doi.org/10.1212/WNL.0000000000001394>.
 43. Gaul C, Diener HC, Silver N, Magis D, Reuter U, Andersson A, et al. Non-invasive vagus nerve stimulation for PREvention and Acute Treatment of Chronic Cluster Headache (PREVA): a randomised controlled study. *Cephalalgia*. 2016;36:534–46, <http://dx.doi.org/10.1177/0333102415607070>.
 44. Weiner RL, Montes Garcia C, Vanquathem N. A novel miniature, wireless neurostimulator in the management of chronic craniofacial pain: preliminary results from a prospective pilot study. *Scand J Pain*. 2017;17:350–4, <http://dx.doi.org/10.1016/j.sjpain.2017.09.010>.
 45. Johnson MD, Burchiel KJ. Peripheral stimulation for treatment of trigeminal postherpetic neuralgia and trigeminal posttraumatic neuropathic pain: a pilot study. *Neurosurgery*. 2004;55:135–41.
 46. Lerman IR, Chen JL, Hiller D, Souzdanitski D, Sheean G, Wallace M, et al. Novel high-frequency peripheral nerve stimulator treatment of refractory postherpetic neuralgia: a brief technical note. *Neuromodulation*. 2015;18:487–93, <http://dx.doi.org/10.1111/ner.12281>.
 47. Stidd DA, Wuollet AL, Bowden K, Price T, Patwardhan A, Barker S, et al. Peripheral nerve stimulation for trigeminal neuropathic pain. *Pain Physician*. 2012;15:27–33.
 48. Amin S, Buvanendran A, Park KS, Kroin JS, Moric M. Peripheral nerve stimulator for the treatment of supraorbital neuralgia: a retrospective case series. *Cephalalgia*. 2008;28:355–9, <http://dx.doi.org/10.1111/j.1468-2982.2008.01535.x>.
 49. Slavin KV, Colpan ME, Munawar N, Wess C, Nersisyan H. Trigeminal and occipital peripheral nerve stimulation for craniofacial pain: a single-institution experience and review of the literature. *Neurosurg Focus*. 2006;21:E5, <http://dx.doi.org/10.3171/foc.2006.21.6.8>.
 50. Reddy CG, Flouty OE, Holland MT, Rettenmaier LA, Zanaty M, Elahi F. Novel technique for trialing peripheral nerve stimulation: ultrasonography-guided Stimu-Cath trial. *Neurosurg Focus*. 2017;42:E5, <http://dx.doi.org/10.3171/2016.12.FOCUS16475>.

51. Vaisman J, Markley H, Ordia J, Deer T. The treatment of medically intractable trigeminal autonomic cephalalgia with supraorbital/supratrochlear stimulation: a retrospective case series. *Neuromodulation*. 2012;15:374–80, <http://dx.doi.org/10.1111/j.1525-1403.2012.00455.x>.
52. Maniam R, Kaye AD, Vadivelu N, Urman RD. Facial pain update: advances in neurostimulation for the treatment of facial pain. *Curr Pain Headache Rep*. 2016;20:24, <http://dx.doi.org/10.1007/s11916-016-0553-0>.
53. Spina A, Mortini P, Alemanno F, Houdayer E, Iannaccone S. Trigeminal neuralgia: toward a multimodal approach. *World Neurosurg*. 2017;103:220–30, <http://dx.doi.org/10.1016/j.wneu.2017.03.126>.
54. Shelden CH, Pudenz RH, Doyle J. Electrical control of facial pain. *Am J Surg*. 1967;114:209–12, [http://dx.doi.org/10.1016/0002-9610\(67\)90374-1](http://dx.doi.org/10.1016/0002-9610(67)90374-1).
55. Meyerson BA, Håkansson S. Alleviation of atypical trigeminal pain by stimulation of the Gasserian ganglion via an implanted electrode. *Acta Neurochir Suppl (Wien)*. 1980;30:303–9, http://dx.doi.org/10.1007/978-3-7091-8592-6_37.
56. Meglio M. Percutaneously implantable chronic electrode for radiofrequency stimulation of the Gasserian ganglion: a perspective in the management of trigeminal pain. *Acta Neurochir*. 1984;33:521–5, http://dx.doi.org/10.1007/978-3-7091-8726-5_83.
57. Steude U. Percutaneous electro stimulation of the trigeminal nerve in patients with atypical trigeminal neuralgia. *Neurochirurgia (Stuttg)*. 1978;21:66–9, <http://dx.doi.org/10.1055/s-0028-1090324>.
58. Steude U. Radiofrequency electrical stimulation of the Gasserian ganglion in patients with atypical trigeminal pain: methods of percutaneous temporary test-stimulation and permanent implantation of stimulation devices. *Acta Neurochir*. 1984;33:481–6, http://dx.doi.org/10.1007/978-3-7091-8726-5_74.
59. Meyerson BA, Håkansson S. Suppression of pain in trigeminal neuropathy by electric stimulation of the Gasserian ganglion. *Neurosurgery*. 1986;18:59–66, <http://dx.doi.org/10.1227/00006123-198601000-00010>.
60. Lazorthes Y, Armengaud JP, Da Motta M. Chronic stimulation of the Gasserian ganglion for treatment of atypical facial neuralgia. *Pacing Clin Electrophysiol*. 1987;10:257–65, <http://dx.doi.org/10.1111/j.1540-8159.1987.tb05959.x>.
61. Waidhauser E, Steude U. Evaluation of patients with atypical trigeminal neuralgia for permanent electrode implant by test stimulation of the ganglion Gasserii. *Stereotact Funct Neurosurg*. 1994;62:304–8, <http://dx.doi.org/10.1159/000098637>.
62. Broggi G, Servello D, Franzini A, Giorgi C. Electrical stimulation of the Gasserian ganglion for facial pain: preliminary results. *Acta Neurochir Suppl (Wien)*. 1987;39:144–6, http://dx.doi.org/10.1007/978-3-7091-8909-2_38.
63. Young RF. Electrical stimulation of the trigeminal nerve root for the treatment of chronic facial pain. *J Neurosurg*. 1995;83:72–8, <http://dx.doi.org/10.3171/jns.1995.83.1.0072>.
64. Taub E, Munz M, Tasker RR. Chronic electrical stimulation of the Gasserian ganglion for the relief of pain in a series of 34 patients. *J Neurosurg*. 1997;86:197–202, <http://dx.doi.org/10.3171/jns.1997.86.2.0197>.
65. Holsheimer J. Electrical stimulation of the trigeminal tract in chronic, intractable facial neuralgia. *Arch Physiol Biochem*. 2001;109:304–8, <http://dx.doi.org/10.1076/apab.109.4.304.4246>.
66. William A, Azad TD, Brecher E, Cherry T, Bernstein I, Bruce DM, et al. Trigeminal and sphenopalatine ganglion stimulation for intractable craniofacial pain-case series and literature review. *Acta Neurochir (Wien)*. 2016;158:513–20, <http://dx.doi.org/10.1007/s00701-015-2695-y>.
67. Ansarinia M, Rezai A, Tepper SJ, Steiner CP, Stump J, Stanton-Hicks M, et al. Electrical stimulation of sphenopalatine ganglion for acute treatment of cluster headaches. *Headache*. 2010;50:1164–74, <http://dx.doi.org/10.1111/j.1526-4610.2010.01661.x>.
68. Assaf AT, Klatt JC, Blessmann M, Kohlmeier C, Friedrich RE, Pohlenz P, et al. Value of intra- and post-operative cone beam computed tomography (CBCT) for positioning control of a sphenopalatine ganglion neurostimulator in patients with chronic cluster headache. *J Craniomaxillofac Surg*. 2015;43:408–13, <http://dx.doi.org/10.1016/j.jcms.2014.12.017>.
69. Assaf AT, Hillerup S, Rostgaard J, Puche M, Blessmann M, Kohlmeier C, et al. Technical and surgical aspects of the sphenopalatine ganglion (SPG) microstimulator insertion procedure. *Int J Oral Maxillofac Surg*. 2016;45:245–54, <http://dx.doi.org/10.1016/j.ijom.2015.09.023>.
70. Kohlmeier C, Behrens P, Böger A, Ramachandran B, Caparso A, Schulze D, et al. Improved surgical procedure using intraoperative navigation for the implantation of the SPG microstimulator in patients with chronic cluster headache. *Int J Comput Assist Radiol Surg*. 2017;12:2119–28, <http://dx.doi.org/10.1007/s11548-016-1512-2>.
71. Jürgens TP, Schoenen J, Rostgaard J, Hillerup S, Láinez MJA, Assaf AT, et al. Stimulation of the sphenopalatine ganglion in intractable cluster headache: expert consensus on patient selection and standards of care. *Cephalalgia*. 2014;34:1100–10, <http://dx.doi.org/10.1177/0333102414530524>.
72. Barloese MCJ, Jürgens TP, May A, Láinez JM, Schoenen J, Gaul C, et al. Cluster headache attack remission with sphenopalatine ganglion stimulation: experiences in chronic cluster headache patients through 24 months. *J Headache Pain*. 2016;17:67, <http://dx.doi.org/10.1186/s10194-016-0658-1>.
73. Jürgens TP, Barloese M, May A, Láinez JM, Schoenen J, Gaul C, et al. Long-term effectiveness of sphenopalatine ganglion stimulation for cluster headache. *Cephalalgia*. 2017;37:423–34, <http://dx.doi.org/10.1177/0333102416649092>.
74. Barloese M, Petersen A, Stude P, Jürgens T, Jensen RH, May A. Sphenopalatine ganglion stimulation for cluster headache, results from a large, open-label European registry. *J Headache Pain*. 2018;19:6, <http://dx.doi.org/10.1186/s10194-017-0828-9>.
75. Pietzsch JB, Garner A, Gaul C, May A. Cost-effectiveness of stimulation of the sphenopalatine ganglion (SPG) for the treatment of chronic cluster headache: a model-based analysis based on the Pathway CH-1 study. *J Headache Pain*. 2015;16:530, <http://dx.doi.org/10.1186/s10194-015-0530-8>.
76. Tepper SJ, Caparso A. Sphenopalatine ganglion (SPG): stimulation mechanism safety, and efficacy. *Headache*. 2017;57:14–28, <http://dx.doi.org/10.1111/head.13035>.
77. Goadsby PJ. Sphenopalatine (pterygopalatine) ganglion stimulation and cluster headache: new hope for ye who enter here. *Cephalalgia*. 2013;33:813–5, <http://dx.doi.org/10.1177/0333102413482195>.
78. Jürgens TP, May A. Role of sphenopalatine ganglion stimulation in cluster headache. *Curr Pain Headache Rep*. 2014;18:433, <http://dx.doi.org/10.1007/s11916-014-0433-4>.
79. Láinez MJA, Puche M, Garcia A, Gascón F. Sphenopalatine ganglion stimulation for the treatment of cluster headache. *Ther Adv Neurol Disord*. 2014;7:162–8, <http://dx.doi.org/10.1177/1756285613510961>.
80. Schwedt TJ, Vargas B. Neurostimulation for treatment of migraine and cluster headache. *Pain Med*. 2015;16:1827–34, <http://dx.doi.org/10.1111/pme.12792>.
81. Meng DW, Zhang JG, Zheng Z, Wang X, Luo F, Zhang K. Chronic bilateral sphenopalatine ganglion stimulation for intractable bilateral chronic cluster headache: a case report. *Pain Physician*. 2016;19:E637–42.

82. Láinez MJ, Marti AS. Sphenopalatine ganglion stimulation in cluster headache and other types of headache. *Cephalalgia*. 2016;36:1149–55, <http://dx.doi.org/10.1177/0333102416644968>.
83. Barloese M, Petersen AS, Guo S, Ashina M, Mehlsen J, Jensen RH. Sphenopalatine ganglion stimulation induces changes in cardiac autonomic regulation in cluster headache. *Clin Physiol Funct Imaging*. 2018;38:808–15, <http://dx.doi.org/10.1111/cpf.12484>.
84. Fontaine D, Santucci S, Lanteri-Minet M. Managing cluster headache with sphenopalatine ganglion stimulation: a review. *J Pain Res*. 2018;11:375–81, <http://dx.doi.org/10.2147/JPR.S129641>.
85. Sánchez-Gómez LM, Polo-de Santos M, Pinel-González A, Oreja-Guevara C, Luengo-Matos S. Systematic review of the safety and effectiveness of peripheral neurostimulation of the sphenopalatine ganglion for the treatment of refractory chronic cluster headache. *Neurologia*. 2018, <http://dx.doi.org/10.1016/j.nrl.2017.11.002>.
86. Kerr FW, Olafson RA. Trigeminal and cervical volleys: convergence on single units in the spinal gray at C-1 and C-2. *Arch Neurol*. 1961;5:171–8, <http://dx.doi.org/10.1001/archneur.1961.00450140053005>.
87. Goadsby PJ, Knight YE, Hoskin KL. Stimulation of the greater occipital nerve increases metabolic activity in the trigeminal nucleus caudalis and cervical dorsal horn of the cat. *Pain*. 1997;73:23–8, [http://dx.doi.org/10.1016/S0304-3959\(97\)00074-2](http://dx.doi.org/10.1016/S0304-3959(97)00074-2).
88. Busch V, Jakob W, Juergens T, Schulte-Mattler W, Kaube H, May A. Functional connectivity between trigeminal and occipital nerves revealed by occipital nerve blockade and nociceptive blink reflexes. *Cephalalgia*. 2006;26:50–5, <http://dx.doi.org/10.1111/j.1468-2982.2005.00992.x>.
89. Magis D, Bruno MA, Fumal A, Gérardy PY, Hustinx R, Laureys S, et al. Central modulation in cluster headache patients treated with occipital nerve stimulation: an FDG-PET study. *BMC Neurol*. 2011;11:25, <http://dx.doi.org/10.1186/1471-2377-11-25>.
90. Burns B, Watkins L, Goadsby PJ. Treatment of medically intractable cluster headache by occipital nerve stimulation: long-term follow-up of eight patients. *Lancet*. 2007;369:1099–106, [http://dx.doi.org/10.1016/S0140-6736\(07\)60328-6](http://dx.doi.org/10.1016/S0140-6736(07)60328-6).
91. Leone M, Proietti Cecchini A, Messina G, Franzini A. Long-term occipital nerve stimulation for drug-resistant chronic cluster headache. *Cephalalgia*. 2017;37:756–63, <http://dx.doi.org/10.1177/0333102416652623>.
92. Magis D, Allena M, Bolla M, De Pasqua V, Remacle JM, Schoenen J. Occipital nerve stimulation for drug-resistant chronic cluster headache: a prospective pilot study. *Lancet Neurol*. 2007;6:314–21, [http://dx.doi.org/10.1016/S1474-4422\(07\)70058-3](http://dx.doi.org/10.1016/S1474-4422(07)70058-3).
93. Ambrosini A. Occipital nerve stimulation for intractable cluster headache. *Lancet*. 2007;369:1063–5, [http://dx.doi.org/10.1016/S0140-6736\(07\)60377-8](http://dx.doi.org/10.1016/S0140-6736(07)60377-8).
94. Burns B, Watkins L, Goadsby PJ. Treatment of intractable chronic cluster headache by occipital nerve stimulation in 14 patients. *Neurology*. 2009;72:341–5, <http://dx.doi.org/10.1212/01.wnl.0000341279.17344.c9>.
95. de Quintana-Schmidt C, Casajuana-Garreta E, Molet-Teixidó J, García-Bach M, Roig C, Clavel-Laria P, et al. [Stimulation of the occipital nerve in the treatment of drug-resistant cluster headache]. *Rev Neurol*. 2010;51:19–26.
96. Fontaine D, Christophe Sol J, Raoul S, Fabre N, Geraud G, Magne C, et al. Treatment of refractory chronic cluster headache by chronic occipital nerve stimulation. *Cephalalgia*. 2011;31:1101–5, <http://dx.doi.org/10.1177/0333102411412086>.
97. Miller S, Watkins L, Matharu M. Treatment of intractable chronic cluster headache by occipital nerve stimulation: a cohort of 51 patients. *Eur J Neurol*. 2017;24:381–90, <http://dx.doi.org/10.1111/ene.13215>.
98. Láinez MJ, Guillamón E. Cluster headache and other TACs: pathophysiology and neurostimulation options. *Headache*. 2017;57:327–35, <http://dx.doi.org/10.1111/head.12874>.
99. Fontaine D, Blond S, Lucas C, Regis J, Donnet A, Derrey S, et al. Occipital nerve stimulation improves the quality of life in medically intractable chronic cluster headache: results of an observational prospective study. *Cephalalgia*. 2017;37:1173–9, <http://dx.doi.org/10.1177/0333102416673206>.
100. Keifer OP Jr, Diaz A, Campbell M, Bezchlibnyk YB, Boulis NM. Occipital nerve stimulation for the treatment of refractory occipital neuralgia: a case series. *World Neurosurg*. 2017;105:599–604, <http://dx.doi.org/10.1016/j.wneu.2017.06.064>.
101. Liu A, Jiao Y, Ji H, Zhang Z. Unilateral occipital nerve stimulation for bilateral occipital neuralgia: a case report and literature review. *J Pain Res*. 2017;10:229–32, <http://dx.doi.org/10.2147/JPR.S125271>.
102. Magis D, Gérard P, Schoenen J. Invasive occipital nerve stimulation for refractory chronic cluster headache: what evolution at longterm? Strengths and weaknesses of the method. *J Headache Pain*. 2016;17:8, <http://dx.doi.org/10.1186/s10194-016-0598-9>.
103. Schwedt TJ, Dodick DW, Hentz J, Trentman TL, Zimmerman RS. Occipital nerve stimulation for chronic headache -long-term safety and efficacy. *Cephalalgia*. 2007;27:153–7, <http://dx.doi.org/10.1111/j.1468-2982.2007.01272.x>.
104. Mueller OM, Gaul C, Katsarava Z, Diener HC, Sure U, Gasser T. Occipital nerve stimulation for the treatment of chronic cluster headache - lessons learned from 18 months experience. *Cent Eur Neurosurg*. 2011;72:84–9, <http://dx.doi.org/10.1055/s-0030-1270476>.
105. Magis D, Gerardy PY, Remacle JM, Schoenen J. Sustained effectiveness of occipital nerve stimulation in drug-resistant chronic cluster headache. *Headache*. 2011;51:1191–201, <http://dx.doi.org/10.1111/j.1526-4610.2011.01973.x>.
106. Mammis A, Gudesblatt M, Mogilner AY. Peripheral neurostimulation for the treatment of refractory cluster headache, long-term follow-up: case report. *Neuromodulation*. 2011;14:432–5, <http://dx.doi.org/10.1111/j.1525-1403.2011.00386.x>.
107. Dodick DW, Silberstein SD, Reed KL, Deer TR, Slavin KV, Huh B, et al. Safety and efficacy of peripheral nerve stimulation of the occipital nerves for the management of chronic migraine: long-term results from a randomized, multicenter, double-blinded, controlled study. *Cephalalgia*. 2015;35:344–58, <http://dx.doi.org/10.1177/0333102414543331>.
108. Belvis R, Rodríguez R, Guasch M, Álvarez MJ, Molet J, Roig C. Eficacia y seguridad del tratamiento quirúrgico de la cefalea en racimos. *Med Clin (Barc)*. 2020;154:75–9, <http://dx.doi.org/10.1016/j.medcli.2019.03.023>.
109. Cadalso RT Jr, Daugherty J, Holmes C, Ram S, Enciso R. Efficacy of electrical stimulation of the occipital nerve in intractable primary headache disorders: a systematic review with meta-analyses. *J Oral Facial Pain Headache*. 2018;32:40–52, <http://dx.doi.org/10.11607/ofph.1784>.
110. Miller S, Watkins L, Matharu M. Predictors of response to occipital nerve stimulation in refractory chronic headache. *Cephalalgia*. 2018;38:1267–75, <http://dx.doi.org/10.1177/0333102417728747>.
111. Nguyen JP, Nizard J, Kuhn E, Carduner F, Penverne F, Verleysen-Robin MC, et al. A good preoperative response to transcutaneous electrical nerve stimulation predicts a better therapeutic effect of implanted occipital nerve stimulation in pharmacologically intractable

- headaches. *Neurophysiol Clin*. 2016;46:69–75, <http://dx.doi.org/10.1016/j.neucli.2015.12.002>.
112. Kinfe TM, Schuss P, Vatter H. Occipital nerve block prior to occipital nerve stimulation for refractory chronic migraine and chronic cluster headache: myth or prediction? *Cephalalgia*. 2015;35:359–62, <http://dx.doi.org/10.1177/0333102414541685>.
 113. Wilbrink LA, Teernstra OPM, Haan J, van Zwet EW, Evers SMAA, Spincemille GH, et al. Occipital nerve stimulation in medically intractable, chronic cluster headache. The ICON study: rationale and protocol of a randomised trial. *Cephalalgia*. 2013;33:1238–47, <http://dx.doi.org/10.1177/0333102413490351>.
 114. Burns B, Watkins L, Goadsby PJ. Treatment of hemicrania continua by occipital nerve stimulation with a bion device: long-term follow-up of a crossover study. *Lancet Neurol*. 2008;7:1001–12, [http://dx.doi.org/10.1016/S1474-4422\(08\)70217-5](http://dx.doi.org/10.1016/S1474-4422(08)70217-5).
 115. Pascual J. Treatment of hemicrania continua by occipital nerve stimulation with a bion device. *Curr Pain Headache Rep*. 2009;13:3–4, <http://dx.doi.org/10.1007/s11916-009-0002-4>.
 116. Miller S, Watkins L, Matharu M. Long-Term Follow Up of Intractable Chronic Short Lasting Unilateral Neuralgiform Headache Disorders Treated With Occipital Nerve Stimulation. *Cephalalgia*. 2018;38:933–42, <http://dx.doi.org/10.1177/0333102417721716>.
 117. Lipton R, Goadsby P, Cady R, Aurora SK, Grosberg BM, Freitag FG, et al. PRISM Study: Occipital Nerve Stimulation for Treatment-Refractory Migraine. *Cephalalgia*. 2009;29.
 118. Saper JR, Dodick DW, Silberstein SD, McCarville S, Sun M, Goadsby PJ. Occipital nerve stimulation for the treatment of intractable chronic migraine headache: ONSTIM feasibility study. *Cephalalgia*. 2011;31:271–85, <http://dx.doi.org/10.1177/0333102410381142>.
 119. Silberstein SD, Dodick DW, Saper J, Huh B, Slavin KV, Sharan A, et al. Safety and efficacy of peripheral nerve stimulation of the occipital nerves for the management of chronic migraine: results from a randomized, multicenter, double-blinded, controlled study. *Cephalalgia*. 2012;32:1165–79, <http://dx.doi.org/10.1177/0333102412462642>.
 120. Rodrigo D, Acin P, Bermejo P. Occipital Nerve Stimulation for Refractory Chronic Migraine: Results of a Long-Term Prospective Study. *Pain Physician*. 2017;20:E151–9.
 121. Kapural L, Mekhail N, Hayek SM, Stanton-Hicks M, Malak O. Occipital nerve electrical stimulation via the midline approach and subcutaneous surgical leads for treatment of severe occipital neuralgia: a pilot study. *Anesth Analg*. 2005;101:171–4, <http://dx.doi.org/10.1213/01.ANE.0000156207.73396.8E>.
 122. Sweet JA, Mitchell LS, Narouze S, Sharan AD, Falowski SM, Schwab JM, et al. Occipital Nerve Stimulation for the Treatment of Patients With Medically Refractory Occipital Neuralgia: Congress of Neurological Surgeons Systematic Review and Evidence-Based Guideline. *Neurosurgery*. 2015;77:332–41, <http://dx.doi.org/10.1227/NEU.0000000000000872>.
 123. Slavin KV, Nersesyan H, Wess C. Peripheral neurostimulation for treatment of intractable occipital neuralgia. *Neurosurgery*. 2006;58:112–9, <http://dx.doi.org/10.1227/01.neu.0000192163.55428.62>.
 124. Johnstone CS, Sundaraj R. Occipital nerve stimulation for the treatment of occipital neuralgia-eight case studies. *Neuromodulation*. 2006;9:41–7, <http://dx.doi.org/10.1111/j.1525-1403.2006.00041.x>.
 125. Magown P, Garcia R, Beauprie I, Mendez IM. Occipital nerve stimulation for intractable occipital neuralgia: an open surgical technique. *Clin Neurosurg*. 2009;56:119–24.
 126. Palmisani S, Al-Kaisy A, Arcioni R, Smith T, Negro A, Lambru G, et al. A six year retrospective review of occipital nerve stimulation practice-controversies and challenges of an emerging technique for treating refractory headache syndromes. *J Headache Pain*. 2013;14:67, <http://dx.doi.org/10.1186/1129-2377-14-67>.
 127. Slavin KV, Isagulyan ED, Gomez C, Yin D. Occipital Nerve Stimulation. *Neurosurg Clin N Am*. 2019;30:211–7, <http://dx.doi.org/10.1016/j.nec.2018.12.004>.
 128. Trentman TL, Rosenfeld DM, Vargas BB, Schwedt TJ, Zimmerman RS, Dodick DW. Greater occipital nerve stimulation via the Bion microstimulator: implantation technique and stimulation parameters. Clinical trial: NCT00205894. *Pain Physician*. 2009;12:621–8.
 129. Strand NH, Trentman TL, Vargas BB, Dodick DW. Occipital nerve stimulation with the Bion® microstimulator for the treatment of medically refractory chronic cluster headache. *Pain Physician*. 2011;14:435–40.
 130. Perryman LT, Speck B, Weiner RL. A novel wireless minimally invasive neuromodulation device for the treatment of chronic intractable occipital neuralgia: case illustrations. *J Neurol Stroke*. 2017;6, <http://dx.doi.org/10.15406/jnsk.2017.06.00213>.
 131. Mueller O, Diener HC, Dammann P, Rabe K, Hagel V, Sure U, et al. Occipital nerve stimulation for intractable chronic cluster headache or migraine: a critical analysis of direct treatment costs and complications. *Cephalalgia*. 2013;33:1283–91, <http://dx.doi.org/10.1177/0333102413493193>.
 132. Doran J, Ward M, Ward B, Pashkover B, Umanoff M, Mammis A. Investigating Complications Associated With Occipital Nerve Stimulation: A MAUDE Study. *Neuromodulation*. 2018;21:296–301, <http://dx.doi.org/10.1111/ner.12750>.
 133. Wolter T, Kiemen A, Kaube H. High Cervical Spinal Cord Stimulation for Chronic Cluster Headache. *Cephalalgia*. 2011;31:1170–80, <http://dx.doi.org/10.1177/0333102411412627>.
 134. Lambru G, Trimboli M, Palmisani S, Smith T, Al-Kaisy A. Safety and efficacy of cervical 10 kHz spinal cord stimulation in chronic refractory primary headaches: a retrospective case series. *J Headache Pain*. 2016;17:66, <http://dx.doi.org/10.1186/s10194-016-0657-2>.
 135. Arcioni R, Palmisani S, Mercieri M, Vano V, Tigano S, Smith T, et al. Cervical 10 kHz spinal cord stimulation in the management of chronic, medically refractory migraine: A prospective, open-label, exploratory study. *Eur J Pain*. 2016;20:70–8, <http://dx.doi.org/10.1002/ejp.692>.
 136. De Agostino R, Federspiel B, Cesnulis E, Sandor PS. High-cervical spinal cord stimulation for medically intractable chronic migraine. *Neuromodulation*. 2015;18:289–96, <http://dx.doi.org/10.1111/ner.12236>.
 137. Barolat G, Knobler RL, Lublin FD. Trigeminal neuralgia in a patient with multiple sclerosis treated with high cervical spinal cord stimulation. Case report. *Appl Neurophysiol*. 1988;51:333–7, <http://dx.doi.org/10.1159/000099978>.
 138. Chivukula S, Tempel ZJ, Weiner GM, Gande AV, Chen CJ, Ding D, et al. Cervical and cervicomedullary spinal cord stimulation for chronic pain: efficacy and outcomes. *Clin Neurol Neurosurg*. 2014;127:33–41, <http://dx.doi.org/10.1016/j.clineuro.2014.09.023>.
 139. Velásquez C, Tambirajoo K, Franceschini P, Eldridge PR, Farah JO. Upper Cervical Spinal Cord Stimulation as an Alternative Treatment in Trigeminal Neuropathy. *World Neurosurg*. 2018;114:e641–6, <http://dx.doi.org/10.1016/j.wneu.2018.03.044>.
 140. Dario A, Scamoni C, Peron S, Tomei G. A case of post-traumatic cervicogenic headache treated by cervical cord stimulation. *J Headache Pain*. 2005;6:473, <http://dx.doi.org/10.1007/s10194-005-0255-1>.
 141. Eghtesadi M, Leroux E, Fournier-Gosselin MP, Lespérance P, Marchand L, Pim H, et al. Neurostimulation for Refractory Cervicogenic Headache: A Three-Year

- Retrospective Study. *Neuromodulation*. 2018;21:302–9, <http://dx.doi.org/10.1111/ner.12730>.
142. Brown JA, Pilitsis JG. Motor cortex stimulation for central and neuropathic facial pain: a prospective study of 10 patients and observations of enhanced sensory and motor function during stimulation. *Neurosurgery*. 2005;56:290–7, <http://dx.doi.org/10.1227/01.neu.0000148905.75845.98>.
143. Fontaine D, Hamani C, Lozano A. Efficacy and safety of motor cortex stimulation for chronic neuropathic pain: critical review of the literature. *J Neurosurg*. 2009;110:251–6, <http://dx.doi.org/10.3171/2008.6.17602>.
144. Thomas L, Bledsoe JM, Stead M, Sandroni P, Gorman D, Lee KH. Motor cortex and deep brain stimulation for the treatment of intractable neuropathic face pain. *Curr Neurol Neurosci Rep*. 2009;9:120–6, <http://dx.doi.org/10.1007/s11910-009-0020-y>.
145. Raslan AM, Nasser M, Bahgat D, Abdu E, Burchiel KJ. Motor cortex stimulation for trigeminal neuropathic or deafferentation pain: an institutional case series experience. *Stereotact Funct Neurosurg*. 2011;89:83–8, <http://dx.doi.org/10.1159/000323338>.
146. Kolodziej MA, Hellwig D, Nimsky C, Benes L. Treatment of Central Deafferentation and Trigeminal Neuropathic Pain by Motor Cortex Stimulation: Report of a Series of 20 Patients. *J Neurol Surg A Cent Eur Neurosurg*. 2016;77:52–8, <http://dx.doi.org/10.1055/s-0035-1558419>.
147. Meyerson BA, Lindblom U, Linderöth B, Lind G, Herregodts P. Motor Cortex Stimulation as Treatment of Trigeminal Neuropathic Pain. *Acta Neurochir Suppl (Wien)*. 1993;58:150–3, http://dx.doi.org/10.1007/978-3-7091-9297-9_34.
148. Ebel H, Rust D, Tronnier V, Böker D, Kunze S. Chronic Precentral Stimulation in trigeminal Neuropathic Pain. *Acta Neurochir (Wien)*. 1996;138:1300–6, <http://dx.doi.org/10.1007/BF01411059>.
149. Nguyen JP, Keravel Y, Fève A, Uchiyama T, Cesaro P, LeGuerinel C, et al. Treatment of deafferentation pain by chronic stimulation of the motor cortex: report of a series of 20 cases. *Acta Neurochir Suppl*. 1997;68:54–60, http://dx.doi.org/10.1007/978-3-7091-6513-3_10.
150. May A, Bahra A, Büchel C, Frackowiak RS, Goadsby PJ. Hypothalamic Activation in Cluster Headache Attacks. *Lancet*. 1998;352:275–8, [http://dx.doi.org/10.1016/S0140-6736\(98\)02470-2](http://dx.doi.org/10.1016/S0140-6736(98)02470-2).
151. May A, Ashburner J, Büchel C, McGonigle DJ, Friston KJ, Frackowiak RS, et al. Correlation Between Structural and Functional Changes in Brain in an Idiopathic Headache Syndrome. *Nat Med*. 1999;5:836–8, <http://dx.doi.org/10.1038/10561>.
152. Fontaine D, Lanteri-Minet M, Ouchchane L, Lazortehes Y, Mertens P, Blond S, et al. Anatomical Location of Effective Deep Brain Stimulation Electrodes in Chronic Cluster Headache. *Brain*. 2010;133:1214–23, <http://dx.doi.org/10.1093/brain/awq041>.
153. Akram H, Miller S, Lagrata S, Hariz M, Ashburner J, Behrens T, et al. Optimal deep brain stimulation site and target connectivity for chronic cluster headache. *Neurology*. 2017;89:2083–91, <http://dx.doi.org/10.1212/WNL.0000000000004646>.
154. Matharu MS, Zrinzo L. Deep brain stimulation in cluster headache: hypothalamus or midbrain tegmentum? *Curr Pain Headache Rep*. 2010;14:151–9, <http://dx.doi.org/10.1007/s11916-010-0099-5>.
155. Benabid A, Seigneuret E, Torres N. Intraventricular stimulation for targets close to the midline: Periaqueductal gray, posterior hypothalamus, anterior hypothalamus, subcommissural structures (abstract). *Acta Neurochir Wien*. 2006;148:1–64.
156. Chabardès S, Carron R, Seigneuret E, Torres N, Goetz L, Krainik A, et al. Endoventricular Deep Brain Stimulation of the Third Ventricle: Proof of Concept and Application to Cluster Headache. *Neurosurgery*. 2016;79:806–15, <http://dx.doi.org/10.1227/NEU.0000000000001260>.
157. Akram H, Miller S, Lagrata S, Hyam J, Jahanshahi M, Hariz M, et al. Ventral tegmental area deep brain stimulation for refractory chronic cluster headache. *Neurology*. 2016;86:1676–82, <http://dx.doi.org/10.1212/WNL.0000000000002632>.
158. Seijo-Fernandez F, Saiz A, Santamarta E, Nader L, Alvarez-Vega MA, Lozano B, et al. Long-Term Results of Deep Brain Stimulation of the Mammillothalamic Fasciculus in Chronic Cluster Headache. *Stereotact Funct Neurosurg*. 2018;96:215–22, <http://dx.doi.org/10.1159/000489937>.
159. Vyas DB, Ho AL, Dadey DY, Pendharkar AV, Sussman ES, Cowan R, et al. Deep Brain Stimulation for Chronic Cluster Headache: A Review. *Neuromodulation*. 2019;22:388–97, <http://dx.doi.org/10.1111/ner.12869>.
160. Cappon D, Ryterska A, Lagrata S, Miller S, Akram H, Hyam J, et al. Ventral tegmental area deep brain stimulation for chronic cluster headache: Effects on cognition, mood, pain report behaviour and quality of life. *Cephalalgia*. 2019;39:1099–110, <http://dx.doi.org/10.1177/0333102419839957>.
161. Leone M, May A, Franzini A, Broggi G, Dodick D, Rapoport A, et al. Deep Brain Stimulation for Intractable Chronic Cluster Headache: Proposals for Patient Selection. *Cephalalgia*. 2004;24:934–7, <http://dx.doi.org/10.1111/j.1468-2982.2004.00742.x>.
162. Leone M, Franzini A, Broggi G, Bussone G. Hypothalamic deep brain stimulation for intractable chronic cluster headache: a 3-year follow-up. *Neurol Sci*. 2003;24:S143–5, <http://dx.doi.org/10.1007/s100720300063>.
163. Leone M, Franzini A, Broggi G, Mea E, Cecchini AP, Bussone G. Acute Hypothalamic Stimulation and Ongoing Cluster Headache Attacks. *Neurology*. 2006;67:1844–5, <http://dx.doi.org/10.1212/01.wnl.0000247273.93084.49>.
164. Leone M, Franzini A, Broggi G, Bussone G. Hypothalamic Stimulation for Intractable Cluster Headache: Long-Term Experience. *Neurology*. 2006;67:150–2, <http://dx.doi.org/10.1212/01.wnl.0000223319.56699.8a>.
165. Franzini A, Ferrolì P, Leone M, Broggi G. Stimulation of the posterior hypothalamus for treatment of chronic intractable cluster headaches: first reported series. *Neurosurgery*. 2003;52:1095–9.
166. Leone M, Franzini A, Broggi G, May A, Bussone G. Long-term Follow Up of Bilateral Hypothalamic Stimulation for Intractable Cluster Headache. *Brain*. 2004;127:2259–64, <http://dx.doi.org/10.1093/brain/awh245>.
167. Schoenen J, Di Clemente L, Vandenhede M, Fumal A, De Pasqua V, Mouchamps M, et al. Hypothalamic stimulation in chronic cluster headache: A pilot study of efficacy and mode of action. *Brain*. 2005;128:940–7, <http://dx.doi.org/10.1093/brain/awh411>.
168. D'Andrea G, Nordera GP, Piacentino M. Effectiveness of hypothalamic stimulation in two patients affected by intractable chronic cluster headache. *Neurology*. 2006;5:A140.
169. Starr PA, Barbaro NM, Raskin NH, Ostrem JL. Chronic stimulation of the posterior hypothalamic region for cluster headache: Technique and 1-year results in four patients. *J Neurosurg*. 2007;106:999–1005, <http://dx.doi.org/10.3171/jns.2007.106.6.999>.
170. Mateos V, Seijo F, Lozano B, Alvarez Vega M, Fernandez Gonzalez F. Deep brain stimulation in chronic refractory headaches: First national cases (abstract). *Neurologia*. 2007;22:96.
171. Black D, Bartleson J, Torgrimson S, Davis D. Two cases of chronic cluster headache treated successfully with hypothalamic deep brain stimulation (abstract). *Neurology*. 2007;69:07.065.
172. Bussone G, Franzini A, Proietti Cecchini A, Mea E, Curone M, Tullo V, et al. Deep brain stimulation in craniofacial

- pain: seven years' experience. *Neurol Sci.* 2007;28:S146–9, <http://dx.doi.org/10.1007/s10072-007-0768-2>.
173. Broggi G, Franzini A, Leone M, Bussone G. Update on neurosurgical treatment of chronic trigeminal autonomic cephalalgias and atypical facial pain with deep brain stimulation of posterior hypothalamus: results and comments. *Neurol Sci.* 2007;28:S138–45, <http://dx.doi.org/10.1007/s10072-007-0767-3>.
 174. Leone M, Proietti Cecchini A, Franzini A, Broggi G, Cortelli P, Montagna P, et al. Lessons from 8 years' experience of hypothalamic stimulation in cluster headache. *Cephalalgia.* 2008;28:787–97, <http://dx.doi.org/10.1111/j.1468-2982.2008.01627.x>.
 175. Bartsch T, Pinsker MO, Rasche D, Kinfe T, Hertel F, Diener HC, et al. Hypothalamic deep brain stimulation for cluster headache: Experience from a new multi-case series. *Cephalalgia.* 2008;28:285–95, <http://dx.doi.org/10.1111/j.1468-2982.2007.01531.x>.
 176. Piacentino M, Gazzola L, Zambon G, Volpin L. Deep brain stimulation in cluster headache. En: *Proceedings of the 59th annual meeting of the German Society of Neurosurgery (DGNC), 3rd joint meeting with the Italian Neurosurgical Society (SINCh).* Düsseldorf: German Medical Science Publishing House; 2008.
 177. Fontaine D, Lazorthes Y, Mertens P, Blond S, Géraud G, Fabre N, et al. Safety and efficacy of deep brain stimulation in refractory cluster headache: A randomized placebo-controlled double-blind trial followed by a one-year open extension. *J Headache Pain.* 2010;11:23–31, <http://dx.doi.org/10.1007/s10194-009-0169-4>.
 178. Seijo F, Saiz A, Lozano B, Santamarta E, Alvarez-Vega M, Seijo E, et al. Neuromodulation of the posterolateral hypothalamus for the treatment of chronic refractory cluster headache: Experience in five patients with a modified anatomical target. *Cephalalgia.* 2011;31:1634–41, <http://dx.doi.org/10.1177/0333102411430264>.
 179. Piacentino M, D'Andrea G, Perini F, Volpin L. Drug-resistant cluster headache: long-term evaluation of pain control by posterior hypothalamic deep-brain stimulation. *World Neurosurg.* 2014;81, <http://dx.doi.org/10.1016/j.wneu.2013.01.130>.
 180. Nowacki A, Moir L, Owen SL, Fitzgerald JJ, Green AL, Aziz TZ. Deep brain stimulation of chronic cluster headaches: Posterior hypothalamus, ventral tegmentum and beyond. *Cephalalgia.* 2019;39:1111–20, <http://dx.doi.org/10.1177/0333102419839992>.
 181. Leone M, Franzini A, D'Andrea G, Broggi G, Casucci G, Bussone G. Deep Brain Stimulation to Relieve Drug-Resistant SUNCT. *Ann Neurol.* 2005;57:924–7, <http://dx.doi.org/10.1002/ana.20507>.
 182. Leone M, Franzini A, Proietti Cecchini A, Mea E, Broggi G, Bussone G. Deep Brain Stimulation in Trigeminal Autonomic Cephalalgias. *Neurotherapeutics.* 2010;7:220–8, <http://dx.doi.org/10.1016/j.nurt.2010.02.001>.
 183. Lyons MK, Dodick DW, Evidente VG. Responsiveness of short-lasting unilateral neuralgiform headache with conjunctival injection and tearing to hypothalamic deep brain stimulation. *J Neurosurg.* 2009;110:279–81, <http://dx.doi.org/10.3171/2008.4.17493>.
 184. Bartsch T, Falk D, Knudsen K, Reese R, Raethjen J, Mehdorn HM, et al. Deep brain stimulation of the posterior hypothalamic area in intractable short-lasting unilateral neuralgiform headache with conjunctival injection and tearing (SUNCT). *Cephalalgia.* 2011;31:1405–8, <http://dx.doi.org/10.1177/0333102411409070>.
 185. Walcott BP, Bamber NI, Anderson DE. Successful Treatment of Chronic Paroxysmal Hemicrania With Posterior Hypothalamic Stimulation: Technical Case Report. *Neurosurgery.* 2009;65:E997, <http://dx.doi.org/10.1227/01.NEU.0000345937.05186.73>.
 186. Cordella R, Franzini A, La Mantia L, Marras C, Erbetta A, Broggi G. Hypothalamic stimulation for trigeminal neuralgia in multiple sclerosis patients: Efficacy on the paroxysmal ophthalmic pain. *Mult Scler.* 2009;15:1322–8, <http://dx.doi.org/10.1177/1352458509107018>.
 187. Messina G, Broggi G, Levi V, Franzini A. Deep Brain Stimulation for Trigeminal Autonomic Cephalalgias. *Expert Rev Neurother.* 2018;18:421–6, <http://dx.doi.org/10.1080/14737175.2018.1462702>.
 188. Messina G, Rizzi M, Cordella R, Caraceni A, Zecca E, Bussone G, et al. Secondary Chronic Cluster Headache Treated by Posterior Hypothalamic Deep Brain Stimulation: First Reported Case. *Cephalalgia.* 2013;33:136–8, <http://dx.doi.org/10.1177/0333102412468675>.
 189. Cappon D, Ryterska A, Lagrata S, Miller S, Akram H, Hyam J, et al. Ventral tegmental area deep brain stimulation for chronic cluster headache: Effects on cognition, mood, pain report behaviour and quality of life. *Cephalalgia.* 2019;39:1099–110, <http://dx.doi.org/10.1177/0333102419839957>.
 190. Franzini A, Leone M, Messina G, Cordella R, Marras C, Bussone G, et al. Neuromodulation in Treatment of Refractory Headaches. *Neurol Sci.* 2008;29:S65–8, <http://dx.doi.org/10.1007/s10072-008-0891-8>.
 191. Green AL, Nandi D, Armstrong G, Carter H, Aziz T. Post-herpetic Trigeminal Neuralgia Treated With Deep Brain Stimulation. *J Clin Neurosci.* 2003;10:512–4, [http://dx.doi.org/10.1016/s0967-5868\(03\)00088-2](http://dx.doi.org/10.1016/s0967-5868(03)00088-2).
 192. Kumar K, Toth C, Nath RK. Deep brain stimulation for intractable pain: a 15-year experience. *Neurosurgery.* 1997;40:736–46, <http://dx.doi.org/10.1097/00006123-199704000-00015>.
 193. Boccard SG, Pereira EAC, Moir L, Aziz TZ, Green AL. Long-term outcomes of Deep Brain Stimulation for Neuropathic Pain. *Neurosurgery.* 2013;72:221–30, <http://dx.doi.org/10.1227/NEU.0b013e31827b97d6>.
 194. Ben-Haim S, Mirzadeh Z, Rosenberg WS. Deep Brain Stimulation for Intractable Neuropathic Facial Pain. *Neurosurg Focus.* 2018;45:E15, <http://dx.doi.org/10.3171/2018.5.FOCUS18160>.
 195. Mitsikostas DD, Edvinsson L, Jensen RH, Katsarava Z, Lampl C, Negro A, et al. Refractory chronic cluster headache: a consensus statement on clinical definition from the European Headache Federation. *J Headache Pain.* 2014;15:79, <http://dx.doi.org/10.1186/1129-2377-15-79>.
 196. Martelletti P, Katsarava Z, Lampl C, Magis D, Bendtsen L, Negro A, et al. Refractory chronic migraine: a consensus statement on clinical definition from the European Headache Federation. *J Headache Pain.* 2014;15:47, <http://dx.doi.org/10.1186/1129-2377-15-47>.
 197. Schulman EA, Lake AE 3rd, Goadsby PJ, Peterlin BL, Siegel SE, Markley HG, et al. Defining refractory migraine and refractory chronic migraine: proposed criteria from the Refractory Headache Special Interest Section of the American Headache Society. *Headache.* 2008;48:778–82, <http://dx.doi.org/10.1111/j.1526-4610.2008.01132.x>.
 198. Manzoni GC, Miceli G, Granella F, Tassorelli C, Zafferrari C, Cavallini A. Cluster headache-course over ten years in 189 patients. *Cephalalgia.* 1991;11:169–74, <http://dx.doi.org/10.1046/j.1468-2982.1991.1104169.x>.
 199. Zakrzewska JM, Wu N, Lee JYK, Werneburg B, Hoffman D, Liu Y. Characterizing Treatment Utilization Patterns for Trigeminal Neuralgia in the United States. *Clin J Pain.* 2018;34:691–9, <http://dx.doi.org/10.1097/AJP.0000000000000595>.
 200. Garrido Cumbreña M, Gálvez Ruiz D, Braçe O, Nieblas Rosado MI, Delgado Domínguez CJ, Colomina I, et al. Impacto y situación de la migraña en España:

- Atlas 2018. Sevilla: Editorial Universidad de Sevilla; 2018.
201. Hagen K, Åsberg AN, Uhlig BL, Tronvik E, Brenner E, Stjern M, et al. The epidemiology of headache disorders: a face-to-face interview of participants in HUNT4. *J Headache Pain*. 2018;19:25, <http://dx.doi.org/10.1186/s10194-018-0854-2>.
202. Martelletti P, Jensen RH, Antal A, Arcioni R, Brighina F, De Tommaso M, et al. Neuromodulation of Chronic Headaches: Position Statement from the European Headache Federation. *J Headache Pain*. 2013;14:86, <http://dx.doi.org/10.1186/1129-2377-14-86>.