Guia per adequar la utilització de proves diagnòstiques en pediatria

en l'atenció primària de la GAPiC Delta

Institut Català de la Salut

Generalitat de Catalunya

GOBIERNO DE ESPAÑA MINISTERIO DE SANIDAD

Autoria

Gerència d'Atenció Primària i a la Comunitat Delta del Llobregat

Data d'elaboració

Gener 2025

Maquetació i accessibilitat

Addenda (addenda.es)

Llicència

Alguns drets reservats:

© 2025, Generalitat de Catalunya. Institut Català de la Salut

Els continguts d'aquesta obra estan subjectes a una llicència de Reconeixement-No Comercial Sense Obres Derivades 4.0 Internacional. La llicència es pot consultar a la pàgina web de Creative Commons.

Edició: Gabinet de Comunicació. Direcció de Comunicació i Responsabilitat Social Corporativa. Institut Català de la Salut

Este proyecto ha sido financiado a cargo de los fondos para las estrategias 2024 del Ministerio de Sanidad que fueron aprobados en el CISNS de fecha 24 de julio de 2024, como apoyo a la implantación del Plan de Acción Atención Primaria y Comunitaria.

Índex

Introducció 5

Model de fitxa per adequar la utilització de proves diagnòstiques 6

Concepte general de les proves 7

Contraindicacions 11

Recomanacions per a les proves de l'aparell digestiu 16
- Ecografia abdominal 16
- Radiografia abdominal 18

Recomanacions per a les proves de cardiologia 20
- Radiografia toràcica 20
- Radiografia costal 23
- Tomografia computada toràcica 25

Recomanacions per a les proves de traumatologia / aparell locomotor 28
- Radiografia de genoll 28
- Radiografia de peu, calcani i turmell 31
- Radiografia de columna 34
- Radiografia de maluc 36
- Radiografia de l'espatlla / EIII / EESS 39
- Radiografia per a l'estudi de l'edat òssia 41
- Ecografia del maluc neonatal 43
- Ecografia del conducte raquidi o sacre 46
- Ecografia articular 48

Espinograma/Escoliograma . . . 50
Telemetria . . . 52

Recomanacions per a les proves de neurologia . . . 54
Ressonància magnètica cranial . . . 54
Tomografia computada cranial . . . 58
Radiografia cranial . . . 61
Ecografia transfontanel·lar . . . 63

Recomanacions per a les proves d'urologia . . . 65
Ecografia de l'aparell urinari . . . 65
Ecografia de l'escrot . . . 67

Recomanacions per a les proves d'altres especialitats . . . 69
Ecografia ginecològica . . . 69
Ecografia tiroidal . . . 71
Ecografia de les parts toves . . . 73
Radiografia paranasal . . . 75
Radiografia de les parts toves del coll i del càvum . . . 77

Referències . . . 79

Annexos . . . 80
Annex 1. La importància de la protecció radiològica en la infantesa . . . 81
Annex 2. Recomanacions per a pacients abans de fer les proves de diagnòstic per la imatge . . . 82
Annex 3. Recomanacions en l'ús de protectors en radiodiagnòstic . . . 83
Annex 4. Consens europeu sobre l'ús de blindatges de contacte en exploracions radiològiques . . . 85

Autoria . . . 86

Introducció

L'atenció sanitària basada en el valor s'ha establert com un model innovador en la prestació de serveis sanitaris, amb l'objectiu de promoure una atenció de qualitat centrada en les necessitats dels pacients pediàtrics.

La qualitat de l'atenció pediàtrica està estretament relacionada amb l'efectivitat, l'eficiència i la seguretat dels serveis prestats, i amb la finalitat d'optimitzar el valor dels recursos disponibles.

En el camp de la pediatria, hi ha evidències que mostren que, a més de pràctiques diagnòstiques i terapèutiques d'alt valor, també s'efectuen intervencions amb poc o cap valor. Aquestes pràctiques poden exposar els infants a riscos innecessaris, generar ansietat a les famílies i consumir recursos que podrien ser destinats a altres àrees amb més impacte positiu.

Evitar pràctiques clíniques que no aporten valor és especialment rellevant en pediatria, ja que no només millora la qualitat assistencial i la sostenibilitat del sistema, sinó que també protegeix el benestar dels infants i optimitza la utilització dels recursos sanitaris.

Amb la finalitat de millorar les pràctiques assistencials i promoure intervencions que realment generin valor, a la GAPiC Delta s'ha identificat la necessitat d'elaborar una guia específica per adequar l'ús de proves diagnòstiques en l'atenció pediàtrica.

Aquesta guia ha estat desenvolupada per un equip de professionals de la GAPiC Delta en col·laboració amb el servei de Diagnòstic per la Imatge de l'Hospital de Sant Joan de Déu, amb l'objectiu principal d'homogeneïtzar els criteris i l'adequació de les proves diagnòstiques utilitzades en l'atenció pediàtrica. Aquest procés es du a terme en concordança amb la cartera de serveis de l'atenció primària i els processos assistencials integrats amb altres àmbits sanitaris del territori.

La metodologia emprada per elaborar la guia ha consistit en una revisió exhaustiva de la bibliografia actualitzada i les recomanacions essencials sobre l'ús adequat de proves diagnòstiques en l'àmbit pediàtric.

S'han desenvolupat fitxes diagnòstiques específiques per a la població pediàtrica, en què s'indiquen per a cada prova: les indicacions clíniques, els procediments de sol·licitud, les contraindicacions i les situacions en què l'evidència científica demostra que no aporten valor clínic (amb el lema **«NO FER»**).

Aquestes fitxes es presenten com una eina pràctica i integrada dins del *Manual de derivacions dels serveis d'atenció primària* de la Gerència d'Atenció Primària Delta, amb l'objectiu de fomentar una atenció pediàtrica de qualitat, segura i basada en el valor.

Model de fitxa per adequar la utilització de proves diagnòstiques

NOM DE LA PROVA
CONCEPTE
INDICACIÓ DE LA PROVA EN L'ATENCIÓ PRIMÀRIA
PROCEDIMENT DE LA SOL·LICITUD: INFORMACIÓ MÍNIMA REQUERIDA EN L'ORDRE CLÍNICA
CONTRAINDICACIONS
OBSERVACIONS DE LA PROVA
INFORMACIÓ ADDICIONAL
RECOMANACIONS «NO FER»
BIBLIOGRAFIA

Concepte general de les proves

En el camp de la medicina i el diagnòstic clínic, les proves mèdiques són fonamentals per identificar i valorar diferents condicions de salut. Aquestes poden ser de diversa naturalesa, com ara analítiques de laboratori, proves funcionals o tècniques d'imatge, les quals permeten obtenir informació detallada sobre l'estat intern del cos humà.

Les proves d'imatge són eines fonamentals en el diagnòstic mèdic, ja que permeten veure estructures internes del cos de manera no invasiva, i faciliten la detecció i el seguiment de diverses condicions mèdiques.

Tomografia computada

La tomografia computada (TC), com a tècnica d'imatge, ocupa un lloc destacat per la seva capacitat de generar imatges precises i detallades dels òrgans i teixits. Presenta una gran resolució espacial respecte a la ressonància magnètica (RM), fet que la converteix en una eina fonamental en el diagnòstic mèdic.

La TC és una prova diagnòstica per imatge que utilitza raigs X per capturar múltiples imatges d'una àrea concreta del cos. A diferència de les radiografies convencionals, la TC permet obtenir imatges en diferents plans i reconstruccions tridimensionals, i proporciona una visió més completa de les estructures internes. Aquesta tècnica és àmpliament utilitzada en diversos àmbits mèdics, com la neurologia, la pneumologia i la traumatologia, ja que facilita la detecció de lesions, fractures, tumors o altres anomalies amb una gran precisió.

En alguns casos, els especialistes poden prescriure una TC amb contrast, la qual és similar a la tomografia regular, però amb l'administració prèvia d'una substància de contrast. Aquesta substància permet diferenciar més bé els teixits i fer una exploració més detallada de determinades àrees del cos, millorant així la qualitat i la precisió de les imatges diagnòstiques.

Ja que es tracta de guies pediàtriques, és important considerar els avantatges i desavantatges d'aquesta tècnica en la població infantil. Entre els avantatges, en destaca la gran rapidesa d'adquisició de les imatges, fet que en la majoria dels casos fa innecessària la utilització de sedació o anestèsia. No obstant això, també presenta desavantatges, com l'exposició a la radiació ionitzant, a la qual aquest grup d'edat és especialment sensible. Tot i això, les noves generacions d'aparells de tomografia computada han permès una optimització de la dosi de radiació, i s'ha millorat de manera significativa aquest aspecte en els darrers deu anys.

Radiografia

La radiografia és una de les tècniques d'imatge més utilitzades per la seva rapidesa, accessibilitat i eficàcia en la detecció de diverses patologies.

La radiografia és una prova diagnòstica que es basa en l'ús de raigs X, una forma de radiació d'alta energia capaç de travessar el cos humà i generar imatges de les estructures internes en una escala de grisos. Els teixits més densos, com el dels ossos, absorbeixen més radiació i apareixen en tons més clars, mentre que les estructures menys denses, com els teixits tous o els òrgans, es veuen en tons més foscos. Aquesta tècnica permet examinar moltes parts del cos, com el tòrax, l'abdomen, les extremitats, els sins paranasals i altres zones d'interès clínic. Depenent de la regió que s'ha d'explorar i la patologia per valorar, es poden fer diferents tipus de radiografies amb projeccions específiques.

Actualment, la radiografia es pot obtenir mitjançant sistemes analògics o digitals. La radiologia digital ha suposat una millora significativa en la qualitat de les imatges, la manipulació i l'emmagatzematge, i ha facilitat així el diagnòstic i el seguiment dels pacients.

Protecció radiològica

La protecció radiològica en pediatria és essencial a causa de l'alta sensibilitat dels infants a la radiació ionitzant. Per minimitzar-ne l'exposició, s'aplica el principi ALARA, que assegura que les dosis siguin les més baixes possibles sense comprometre la qualitat del diagnòstic. Es prioritza la justificació de cada prova, l'optimització dels paràmetres tècnics i l'ús d'alternatives sense radiació, com l'ecografia o la ressonància magnètica, quan sigui possible. Encara que habitualment s'utilitzaven protectors de contacte, les noves evidències científiques en desaconsellen l'ús en la majoria dels casos, ja que poden interferir en la qualitat de la imatge sense aportar beneficis significatius. La seguretat del pacient es basa en l'ús d'equips moderns amb tecnologia de reducció de la dosi de radiació i en l'adequada formació dels professionals sanitaris per garantir una exposició mínima i segura (vegeu l'annex 1).

Ressonància magnètica

La ressonància magnètica (RM) destaca per la seva capacitat de generar imatges d'alta qualitat sense utilitzar radiació ionitzant, fet que la converteix en una tècnica d'imatge segura i eficient per a l'estudi de diferents parts de l'organisme. És la prova que presenta una resolució tissular més alta, i permet una diferenciació òptima entre els diferents tipus de teixits.

La ressonància magnètica es basa en l'ús de camps magnètics i ones de radiofreqüència per obtenir imatges detallades dels teixits tous i dels òrgans interns. Aquesta tècnica aprofita les propietats dels protons presents en l'aigua del cos humà, ja que aquests reaccionen als camps magnètics emetent senyals que són capturades i processades per un ordinador per crear imatges precises. Aquesta metodologia permet obtenir informació anatòmica i funcional d'altíssima resolució, i és especialment útil en l'estudi del cervell, la medul·la espinal, les articulacions i altres estructures internes.

En alguns casos, es pot administrar un mitjà de contrast per millorar la definició de certes zones i facilitar la detecció de patologies específiques. Gràcies a la seva alta capacitat de diferenciació entre teixits, la RM és una prova essencial en múltiples especialitats mèdiques, com ara la neurologia, la cardiologia i l'oncologia.

Ecografia

L'ecografia és una tècnica àmpliament utilitzada per la seva seguretat, rapidesa i absència de radiació ionitzant, la qual cosa la fa especialment útil en pacients de totes les edats, inclosos els nounats i les dones embarassades. És, a més, la tècnica d'imatge més utilitzada en pediatria, gràcies a la seva innocuïtat i a la possibilitat d'obtenir informació en temps real sense necessitat de sedació. No obstant això, és fonamental que qui la faci i la interpreti sigui un expert en aquest tipus d'imatge per garantir un diagnòstic precís.

L'ecografia és una prova no invasiva que utilitza ultrasons per generar imatges en temps real de diferents estructures internes del cos. Aquesta tècnica es basa en l'emissió d'ones sonores d'alta freqüència que es reflecteixen en els teixits i són captades per un transductor, de manera que permet veure òrgans, vasos sanguinis i altres estructures anatòmiques. Gràcies a aquesta capacitat, l'ecografia és essencial en el diagnòstic i el seguiment de múltiples patologies, així com en l'avaluació de l'anatomia fetal durant l'embaràs.

A més, l'ecografia ha experimentat un gran desenvolupament en els darrers anys amb tècniques avançades com el Doppler, que permet l'estudi dels fluxos vasculars; o l'elastografia, que avalua la rigidesa dels teixits amb indicacions cada vegada més freqüents en pediatria, com ara la valoració hepàtica en pacients amb obesitat.

Per la seva accessibilitat, innocuïtat i capacitat d'obtenir informació en temps real, l'ecografia continua sent una de les tècniques d'imatge més utilitzades en el diagnòstic mèdic modern.

Contraindicacions

Tomografia computada amb contrast

La tomografia computada (TC) és una prova diagnòstica de gran utilitat en general però amb indicacions limitades en pediatria. L'ús de radiació ionitzant i, en alguns casos, de contrast iodat, pot comportar contraindicacions absolutes i relatives, així com la necessitat de prendre precaucions especials en determinades situacions.

Contraindicacions absolutes

Aquestes situacions impedeixen que es faci la TC amb contrast, ja que poden suposar un risc greu per a la salut del pacient:

- **Embaràs (en alguns casos):** l'exposició a la radiació pot ser perjudicial per al fetus, especialment durant el primer trimestre. No obstant això, la decisió de fer una TC sense contrast es valora segons l'àrea que s'ha d'estudiar i la necessitat clínica.
- **Al·lèrgia greu al contrast iodat:** en pacients amb antecedents de reaccions anafilàctiques greus, no s'ha de fer una TC amb contrast si no és possible fer servir premedicació o utilitzar una tècnica alternativa.
- **Insuficiència renal avançada:** l'administració de contrast iodat pot agreujar la disfunció renal en pacients amb una taxa de filtració glomerular més baixa de 30 ml/min, i augmentar el risc de nefropatia induïda pel contrast.

Contraindicacions relatives

Aquestes condicions no impedeixen completament fer una TC, però requereixen fer una avaluació prèvia i, si cal, prendre mesures preventives:

1. **Pacients amb insuficiència renal lleu o moderada:**
   - Si els beneficis de la TC amb contrast superen els riscos, es pot administrar el contrast amb hidratació prèvia i monitorant la funció renal.

2. **Al·lèrgia lleu al contrast iodat:**
   - Es pot fer la TC si es premedica el pacient amb corticoides i antihistamínics per reduir el risc de reacció al·lèrgica.
3. **Embaràs:**
   - Tot i que no és una contraindicació absoluta en tots els casos, s'ha de considerar l'ús d'alternatives com l'ecografia o la ressonància magnètica sense contrast, per evitar l'exposició a la radiació ionitzant.
4. **Tirotoxicosi o hipertiroïdisme no controlat:**
   - El contrast iodat pot agreujar aquestes condicions i provocar una crisi tirotoxicosa, per la qual cosa cal valorar-ne l'ús.

Precaucions

- **Lactants i infants:** a causa del seu desenvolupament cel·lular actiu, els infants són més sensibles a la radiació, per la qual cosa se n'ha de limitar l'exposició i utilitzar la dosi més baixa possible.
- **Ús excessiu de proves amb radiació:** l'exposició repetida a la radiació ionitzant pot augmentar el risc de dany cel·lular i càncer a llarg termini. Sempre que sigui possible, s'ha de valorar utilitzar tècniques alternatives com la ressonància magnètica o l'ecografia.

Radiografia

La radiografia és una tècnica d'imatge àmpliament utilitzada per la seva rapidesa i eficàcia en el diagnòstic mèdic. No obstant això, com que utilitza radiació ionitzant, presenta algunes contraindicacions relatives i requereix precaucions especials en determinades situacions.

Contraindicacions relatives

- **Embaràs:** tot i que no és una contraindicació absoluta, s'ha d'evitar fer radiografies en dones embarassades, especialment durant el primer trimestre, a causa del possible risc per al desenvolupament fetal. En els casos en què la prova sigui imprescindible, s'han de prendre mesures de protecció, com l'ús de draps de plom per minimitzar l'exposició a la radiació.

Precaucions

- **Lactants i infants**: els infants tenen una sensibilitat més alta a la radiació a causa del seu alt ritme de creixement cel·lular. Per tant, és fonamental reduir al mínim l'exposició a la radiació i utilitzar-ne la dosi més baixa possible per obtenir imatges adequades sense exposar els infants a un risc innecessari.
- **Ús excessiu de radiografies:** l'exposició acumulativa i repetida a la radiació ionitzant pot augmentar el risc de patir dany cel·lular i, a llarg termini, de desenvolupar càncer. Per aquest motiu, es recomana limitar les radiografies per fer-ne només quan sigui estrictament necessari, i considerar altres tècniques d'imatge no ionitzants com l'ecografia o la ressonància magnètica, si són adequades per al cas clínic.

Ressonància magnètica

La ressonància magnètica (RM) és una tècnica d'imatge segura i no invasiva que no utilitza radiació ionitzant. Tot i això, presenta contraindicacions absolutes i relatives, principalment relacionades amb la presència de materials metàl·lics al cos o certes condicions específiques del pacient.

Contraindicacions absolutes

Aquestes situacions impedeixen completament fer la prova, ja que podrien comportar riscos greus per a la seguretat del pacient:

- Presència de dispositius metàl·lics no compatibles amb la RM, com ara:
  - Marcapassos cardíacs o desfibril·ladors implantables antics.
  - Neuroestimuladors no compatibles amb la RM.
  - Clips metàl·lics en aneurismes cerebrals no compatibles amb el camp magnètic.
  - Pròtesis oculars metàl·liques.
  - Esfínters i estomes magnètics.
  - Pròtesis o implants metàl·lics antics que no han estat verificats com a segurs per a la RM.
- Fragments metàl·lics en teixits, especialment si estan a prop d'òrgans sensibles com els ulls o el cervell.
- Ortodòncia amb bràquets fixos, en alguns casos pot ser necessari retirar-los abans de fer la prova.

Contraindicacions relatives

Aquestes condicions no impedeixen totalment fer la prova, però requereixen fer una avaluació prèvia per valorar-ne el risc i establir mesures de seguretat:

1. **Claustrofòbia:** alguns pacients poden experimentar ansietat severa dins del túnel de la RM, però això es pot resoldre amb sedació lleu o amb l'ús d'equips de RM oberts. En el cas de pacients pediàtrics, si no toleren la prova amb l'ús de sistemes de distracció com les ulleres de vídeo compatibles amb la RM, pot ser necessari fer l'exploració amb anestèsia, cas en què cal l'assistència d'un anestesista pediàtric. Als hospitals pediàtrics es compta amb sistemes d'ulleres de vídeo compatibles amb RM, que permeten fer l'experiència més agradable i reduir la necessitat de sedació en molts casos.
2. **Embaràs (primer trimestre):** tot i que no s'ha demostrat cap efecte advers clar, es recomana evitar la prova durant el primer trimestre tret que sigui estrictament necessària.
3. **Insuficiència renal severa:** l'ús de contrast amb gadolini pot estar contraindicat en pacients amb insuficiència renal avançada, pel risc de fibrosi sistèmica nefrogènica.
4. **Tatuatges recents o pigments metàl·lics:** alguns tints poden contenir components metàl·lics que podrien generar escalfament o irritació a la pell durant la prova.
5. **Obesitat severa:** la capacitat de l'equip de RM pot ser limitada segons la mida i el pes del pacient, encara que els dispositius més moderns permeten explorar pacients amb un pes més elevat.

Consideracions addicionals

Abans de sotmetre's a una ressonància magnètica, és fonamental informar l'equip mèdic sobre qualsevol implant o dispositiu mèdic present al cos. A més, en els casos en què s'utilitza contrast, cal verificar la funció renal per evitar possibles complicacions.

Recomanacions per a les proves de l'aparell digestiu

Ecografia abdominal

NOM DE LA PROVA	Ecografia abdominal

CONCEPTE

És una tècnica ràpida, no invasiva, accessible, amb una bona relació cost-benefici.

INDICACIÓ DE LA PROVA EN L'ATENCIÓ PRIMÀRIA

- Dolor abdominal recidivant.
- Hepatomegàlia o esplenomegàlia.
- Descartar la patologia de vesícula biliar.
- Massa abdominal.
- Hèrnies inguinals o de paret abdominal. Patologia umbilical.
- Vòmits habituals o recurrents.
- Icterícia prolongada.
- Alteració d'analítiques: elevació d'enzims hepàtics o eosinofília.[1]
- Varicocele (dret) per descartar l'obstrucció de la vena cava inferior.
- ≥ 5 hemangiomes infantils cutanis, per descartar lesions hepàtiques.[4]

PROCEDIMENT DE LA SOL·LICITUD: INFORMACIÓ MÍNIMA REQUERIDA EN L'ORDRE CLÍNICA

Cal deixar reflectit en l'ordre clínica les dades de l'anamnesi, l'exploració física i els antecedents patològics d'interès.

Sospita diagnòstica.

OBSERVACIONS DE LA PROVA

Requisits i preparació

- Lactants: no requereix cap preparació.
- Infants fins als 3 anys: distanciament de l'última presa fins a l'exploració.
- Més grans de 4 anys: 6 hores de dejuni.[1, 2]

RECOMANACIONS «NO FER»

Si compleix els criteris de Roma IV de trastorns digestius funcionals.[3]

BIBLIOGRAFIA

1. Alonso Martín DE, Bilbao Sustacha JA, Díaz Lázaro J, Viver Gómez S, Grupo de Trabajo de Ecografía Clínica Pediátrica de la AEPap. Ecografía básica abdominal. A: AEPap (ed.). Congreso de Actualización Pediatría 2020. Madrid: Lúa Ediciones 3.0, 2020: 611-620. https://www.aepap.org/sites/default/files/pags._495-506_aplicacion_de_la_ecografia.pdf
2. Ecografía abdominal pediátrica. https://www.corachan.com/es/ecografia-abdominal-pediatrica_14922
3. Blesa Baviera LC. Trastornos digestivos funcionales pediátricos. Criterios Roma IV. https://www.aepap.org/sites/default/files/099-114_criterios_roma_iv.pdf
4. Baselga Torres E. Consenso español sobre el hemangioma infantil. An pediatr 2016; 85(5): 256-265. DOI: 10.1016/j.anpedi.2015.10.004

Radiografia abdominal

NOM DE LA PROVA	Radiografia d'abdomen

CONCEPTE

Es basa en l'ús de raigs X (radiació gamma procedent d'isòtops radioactius), una forma de radiació d'alta energia capaç de travessar el cos humà i generar imatges de les estructures internes en una escala de grisos.

INDICACIÓ DE LA PROVA EN L'ATENCIÓ PRIMÀRIA

- Sospita d'ingestió d'un cos estrany.[1]
- Sospita de litiasi renal.[2]

PROCEDIMENT DE LA SOL·LICITUD: INFORMACIÓ MÍNIMA REQUERIDA EN L'ORDRE CLÍNICA

Cal deixar reflectit en l'ordre clínica les dades de l'anamnesi, l'exploració física i els antecedents patològics d'interès.

Sospita diagnòstica.

CONTRAINDICACIONS

Contraindicacions relatives

- **Embaràs:** tot i que no és una contraindicació absoluta, s'ha d'evitar fer radiografies en dones embarassades, especialment durant el primer trimestre, a causa del possible risc per al desenvolupament fetal. En els casos en què la prova sigui imprescindible, s'han de prendre mesures de protecció, com l'ús de draps de plom per minimitzar l'exposició a la radiació.

Precaucions

- **Lactants i infants:** els infants tenen una sensibilitat més alta a la radiació a causa del seu ritme de creixement cel·lular. Per tant, és fonamental reduir al mínim l'exposició i utilitzar la dosi més baixa de radiació possible per obtenir imatges adequades sense risc innecessari.
- **Ús excessiu de radiografies:** l'exposició acumulativa i repetida a la radiació ionitzant pot augmentar el risc de dany cel·lular i, a llarg termini, de desenvolupament de càncer. Per aquest motiu, es recomana limitar les radiografies per fer-ne només quan sigui estrictament necessari i considerar altres tècniques d'imatge no ionitzants, com l'ecografia o la ressonància magnètica, si són adequades per al cas clínic.

OBSERVACIONS DE LA PROVA

No requereix cap preparació especial.

No cal sedació.

INFORMACIÓ ADDICIONAL

La radiografia simple d'abdomen té poca sensibilitat, especificitat i té mala relació cost-benefici en la resta de patologies.[3]

RECOMANACIONS «NO FER»

- No sol·licitar proves d'imatge en el restrenyiment idiopàtic.[2]
- No indicar des d'atenció primària si se sospiten complicacions greus com a l'obstrucció intestinal o la perforació de víscera buida.[3]

BIBLIOGRAFIA

1. Lobearas Tuñon A. Ingesta-aspiración de cuerpo extraño. Protoc diagn ter pediatr 2020; 1: 339-355. https://www.aeped.es/sites/default/files/documentos/26_ingesta_cuerpo_extrano.pdf
2. Cortina Orts H. Radiología pediátrica en Atención Primaria. Rev Pediatr Aten Primaria 2010; 12(Supl 19): s179-s189. https://scielo.isciii.es/scielo.php?script=sci_arttext&pid=S1139-76322010000500008&lng=es&nrm=iso&tlng=es
3. Tijerín Bueno M. Imagen pediátrica para atención primaria. NPunto VI 2023; (58): 39-59. https://www.npunto.es/content/src/pdf-articulo/63d933eb73e5eart2.pdf

Recomanacions per a les proves de cardiologia

Radiografia toràcica

NOM DE LA PROVA	Radiografia de tòrax

CONCEPTE

Es basa en l'ús de raigs X (radiació gamma procedent d'isòtops radioactius), una forma de radiació d'alta energia capaç de travessar el cos humà i generar imatges de les estructures internes en una escala de grisos.

INDICACIÓ DE LA PROVA EN L'ATENCIÓ PRIMÀRIA

La radiografia de tòrax en l'atenció primària està indicada per a l'estudi de:[1, 2]

- Malalties del parènquima pulmonar com les pneumònies o atelèctasis.
- Sospita d'aspiració d'un cos estrany.[3]
- Sospita de barotraumatisme (pneumatomediastí o pneumotòrax).
- Taquipnea no explicada.
- Dolor toràcic.
- Estudi d'infecció tuberculosa.
- Sospita de malaltia cardíaca.
- Sospita de malaltia neoplàsica (valoració del mediastí o la metàstasi).
- Estudi de la presència de timus.
- Sospita de malformacions pulmonars.
- Estudi d'alteracions costals.
- Sospita de fractures costals per traumatisme accidental o maltractament en > 2 anys amb clínica.[4]

PROCEDIMENT DE LA SOL·LICITUD: INFORMACIÓ MÍNIMA REQUERIDA EN L'ORDRE CLÍNICA

Cal deixar reflectit en l'ordre clínica les dades de l'anamnesi, l'exploració física i els antecedents patològics d'interès.

Sospita diagnòstica.

En cas necessari, s'ha d'indicar si és en inspiració o espiració.

CONTRAINDICACIONS

Contraindicacions relatives

- **Embaràs:** tot i que no és una contraindicació absoluta, s'ha d'evitar fer radiografies en dones embarassades, especialment durant el primer trimestre, a causa del possible risc per al desenvolupament fetal. En els casos en què la prova sigui imprescindible, s'han de prendre mesures de protecció, com l'ús de draps de plom per minimitzar l'exposició a la radiació.

Precaucions

- **Lactants i infants:** els infants tenen una sensibilitat més alta a la radiació a causa del seu ritme de creixement cel·lular. Per tant, és fonamental reduir al mínim l'exposició i utilitzar la dosi més baixa de radiació possible per obtenir imatges adequades sense risc innecessari.
- **Ús excessiu de radiografies:** l'exposició acumulativa i repetida a la radiació ionitzant pot augmentar el risc de dany cel·lular i, a llarg termini, de desenvolupament de càncer. Per aquest motiu, es recomana limitar les radiografies per fer-ne només quan sigui estrictament necessari i considerar altres tècniques d'imatge no ionitzants, com l'ecografia o la ressonància magnètica, si són adequades per al cas clínic.

OBSERVACIONS DE LA PROVA

No requereix cap preparació especial.

No cal sedació.

En cas de sospita elevada d'aspiració de cos estrany, cal demanar-ne una en inspiració i una altra en espiració.[3]

INFORMACIÓ ADDICIONAL

Es pot valorar fer una ecografia toràcica en lloc d'una radiografia per tal de reduir la irradiació (principi ALARA*: 'as low as reasonably achievable'*).[2]

RECOMANACIONS «NO FER»

Per tal d'evitar la irradiació innecessària, **NO cal fer sistemàticament la projecció de perfil.**[2]

En el seguiment de les pneumònies no és necessari repetir la radiografia un cop resolta la clínica. Només s'ha de valorar fer un control radiogràfic (no abans de 4 setmanes) en cas de:[5]

- Història de pneumònies recurrents.
- Presència d'atelèctasi.
- Pneumònia rodona.
- Pneumònia complicada amb empiema, pneumatocele o abscés.
- Pneumònia amb altres circumstàncies especials afegides.

Si se sospita de maltractament infantil en infants < 2 anys, no s'ha de demanar una radiografia de tòrax aïllada, ja que es valorarà fer-la seriada esquelètica a l'hospital de referència.[4]

BIBLIOGRAFIA

1. Vicente Rueda J, De La Torre Cecilia. Interpretación de la radiografía de tórax en el niño. Form Act Pediatr Aten Prim 2008; 1(1): 34-38. DOI: https://fapap.es/files/639-487-RUTA/efb2d40541885c6326a62297953d7b6f.pdf
2. Albi Rodríguez G. Semiología básica en radiología de tórax. Pediatr Integral 2012; XVI (2): 170. e1-170.e10. DOI: https://www.pediatriaintegral.es/numeros-anteriores/publicacion-2012-03/semiologia-basica-en-radiologia-de-torax/
3. Lobeiras Tuñon A. Ingesta-aspiración de cuerpo extraño. Protoc diagn ter pediatr 2020; 1: 339-355. DOI: https://www.aeped.es/sites/default/files/documentos/26_ingesta_cuerpo_extrano.pdf
4. Delgado Álvarez I, Barber Martínez de la Torre I, Vázquez Méndez É. El papel del radiólogo ante el niño maltratado. Protocolo de imagen y diagnóstico diferencial. Radiología pediátrica y radiología intervencionista para radiólogos generales 2016; 58 (2); 119-128. DOI: 10.1016/j.rx.2016.02.010
5. Andrés-Martín A, Escribano Montaner A, Figuerola Mulet J, García García ML, Korta Murua J, Moreno-Pérez D, Rodrigo-Gonzalo de Liria C, Moreno Galdó A. Documento de consenso sobre la neumonía adquirida en la comunidad en los niños. SENP-SEPAR-SEIP. Arch Bronconeumol. Nov 2020; 56 (11): 725-741. DOI: https://www.archbronconeumol.org/es-documento-consenso-sobre-neumonia-adquirida-articulo-S030028962030106X
6. Cortina Orts H. Radiología pediátrica en atención primaria. Revista Pediatria de Atención Primaria. Nov 2010; XII (19); s179-s189. DOI: https://pap.es/articulo/11299/radiologia-pediatrica-en-atencion-primaria

Radiografia costal

NOM DE LA PROVA	Radiografia costal

CONCEPTE

Es basa en l'ús de raigs X (radiació gamma procedent d'isòtops radioactius), una forma de radiació d'alta energia capaç de travessar el cos humà i generar imatges de les estructures internes en una escala de grisos.

La radiografia costal consisteix a fer projeccions obliqües específiques per a l'estudi de les costelles.[1, 2]

INDICACIÓ DE LA PROVA EN L'ATENCIÓ PRIMÀRIA

La radiografia costal estaria indicada en l'atenció primària per caracteritzar millor algunes lesions costals, normalment detectades per radiografia de tòrax, com per exemple fractures, tumors o malformacions.[1, 2, 3]

També són projeccions utilitzades dins de l'estudi de sospita de maltractament en menors de 2 anys.[1]

PROCEDIMENT DE LA SOL·LICITUD: INFORMACIÓ MÍNIMA REQUERIDA EN L'ORDRE CLÍNICA

Cal deixar reflectit en l'ordre clínica les dades de l'anamnesi, l'exploració física i els antecedents patològics d'interès.

Sospita diagnòstica.

En la petició s'ha d'indicar l'àrea de la caixa toràcica que sospitem afectada.[1]

CONTRAINDICACIONS

Contraindicacions relatives

- **Embaràs**: tot i que no és una contraindicació absoluta, s'ha d'evitar fer radiografies en dones embarassades, especialment durant el primer trimestre, a causa del possible risc per al desenvolupament fetal. En els casos en què la prova sigui imprescindible, s'han de prendre mesures de protecció, com l'ús de draps de plom per minimitzar l'exposició a la radiació.

Precaucions

- **Lactants i infants:** els infants tenen una sensibilitat més alta a la radiació a causa del seu alt ritme de creixement cel·lular. Per tant, és fonamental reduir al mínim l'exposició i utilitzar la dosi més baixa de radiació possible per obtenir imatges adequades sense risc innecessari.
- **Ús excessiu de radiografies:** l'exposició acumulativa i repetida a la radiació ionitzant pot augmentar el risc de dany cel·lular i, a llarg termini, de desenvolupament de càncer. Per aquest motiu, es recomana limitar les radiografies per fer-ne només quan sigui estrictament necessari i considerar altres tècniques d'imatge no ionitzants, com l'ecografia o la ressonància magnètica, si són adequades per al cas clínic.

OBSERVACIONS DE LA PROVA

No requereix cap preparació especial.

No cal sedació.

INFORMACIÓ ADDICIONAL

Inicialment és preferible fer una radiografia de tòrax convencional, ja que irradia menys i permet valorar la patologia associada clínicament més rellevant (per exemple pneumotòrax o contusió pulmonar).[2]

En cas que es consideri necessària, és recomanable valorar i substituir la radiografia costal per una ecografia, per evitar la irradiació (principi ALARA: *'as low as reasonably achievable')*.[3]

RECOMANACIONS «NO FER»

No s'ha de demanar una radiografia costal sense haver fet una radiografia de tòrax prèvia, ja que la majoria de vegades aquesta ens donarà la informació necessària.[2] Exceptuant el cas de l'estudi del maltractament (s'ha de demanar només la costal).

BIBLIOGRAFIA

1. Aboughalia HA, Ngo AV, Menashe SJ, et al. Pediatric rib pathologies: clinicoimaging scenarios and approach to diagnosis. Pediatr Radiol 2021; 51:1783-1797. DOI: https://link.springer.com/article/10.1007/s00247-021-05070-3
2. Henry TS, Donnelly EF, Boiselle PM, Crabtree TD, Iannettoni MD, Johnson GB. et al. ACR Appropriateness Criteria® Rib Fractures. J Am Coll Radiol 2019; 16(5): S227-S234. DOI: https://www.jacr.org/article/S1546-1440(19)30160-7/fulltext
3. Tsujioka Y, Handa A, Nishimura G, Nozaki T, Miyazaki O, Kono T, et al. Pediatric Ribs at Chest Radiography: Normal Variants and Abnormalities. Radiographics des. 2023; 43(12): e230076. DOI: https://pubs.rsna.org/doi/full/10.1148/radiographics.22.1.g02ja1287

Tomografia computada toràcica

NOM DE LA PROVA	Tomografia computada toràcica

CONCEPTE

La tomografia computada, TC o escàner és una prova diagnòstica per la imatge en la qual s'utilitzen raigs X sobre les àrees del cos a estudiar. Posteriorment, un ordinador recull tota la informació obtinguda que acobla les imatges per fer-les més detallades des de diferents plans o talls de la zona d'interès, i permet fer reconstruccions anatòmiques multiplans i tridimensionals, en aquest cas, del tòrax.

INDICACIÓ DE LA PROVA EN L'ATENCIÓ PRIMÀRIA

- Estudi de nòduls pulmonars
- Masses toràciques
- Lesions que afecten regions cervicotoràciques
- Lesions diafragmàtiques o juxtadiafragmàtiques
- Lesions de la caixa toràcica

PROCEDIMENT DE LA SOL·LICITUD: INFORMACIÓ MÍNIMA REQUERIDA EN L'ORDRE CLÍNICA

Cal deixar reflectit en l'ordre clínica les dades de l'anamnesi, l'exploració física i els antecedents patològics d'interès.

Sospita diagnòstica.

CONTRAINDICACIONS

Contraindicacions absolutes

Aquestes situacions impedeixen fer la TC amb contrast, ja que comporten un risc greu per a la salut del pacient:

- **Embaràs (en alguns casos):** l'exposició a la radiació pot ser perjudicial per al fetus, especialment durant el primer trimestre. No obstant això, la decisió de fer una TC sense contrast es valora segons l'àrea que s'ha d'estudiar i la necessitat clínica.
- **Al·lèrgia greu al contrast iodat:** en pacients amb antecedents de reaccions anafilàctiques greus, no s'ha de fer una TC amb contrast si no és possible aplicar premedicació o utilitzar una tècnica alternativa.
- **Insuficiència renal avançada:** l'administració de contrast iodat pot agreujar la disfunció renal en pacients amb una taxa de filtració glomerular de menys de 30 ml/min i augmentar el risc de nefropatia induïda pel contrast.

Contraindicacions relatives

Aquestes condicions no impedeixen completament fer la TC, però requereixen una avaluació prèvia i, si cal, mesures preventives:

- **Pacients amb insuficiència renal lleu o moderada:** si els beneficis de la TC amb contrast superen els riscos, es pot administrar el contrast amb hidratació prèvia i monitoratge de la funció renal.
- **Al·lèrgia lleu al contrast iodat:** es pot fer la TC si es premedica el pacient amb corticoides i antihistamínics per reduir el risc de reacció al·lèrgica.
- **Embaràs:** tot i que no és una contraindicació absoluta en tots els casos, s'ha de considerar l'ús d'alternatives com l'ecografia o la ressonància magnètica sense contrast, per evitar l'exposició a la radiació ionitzant.
- **Tirotoxicosi o hipertiroïdisme no controlat:** el contrast iodat pot agreujar aquestes condicions i provocar una crisi tirotoxicosa, per la qual cosa cal valorar-ne l'ús.

Precaucions

- **Lactants i infants:** a causa del seu desenvolupament cel·lular actiu, els infants són més sensibles a la radiació, per la qual cosa se n'ha de limitar l'exposició i utilitzar la dosi de radiació més baixa possible.
- **Ús excessiu de proves amb radiació:** l'exposició repetida a la radiació ionitzant pot augmentar el risc de dany cel·lular i càncer a llarg termini. Sempre que sigui possible, s'han de valorar les tècniques alternatives com la ressonància magnètica o l'ecografia.

OBSERVACIONS DE LA PROVA

No requereix cap preparació especial.

No requereix sedació.

INFORMACIÓ ADDICIONAL

L'ús d'un mitjà de contrast s'indica principalment per caracteritzar masses i anatomia vascular.

RECOMANACIONS «NO FER»

No és necessari fer una TC toràcica als infants que tinguin una infecció tuberculosa.[1, 2]

BIBLIOGRAFIA

- An Pediatr (Barc). 2007; 67(6): 585-93.(1) Neumol Pediatr 2015; 10 (2): 67-71. Pediatr Integral 2012; XVI(2): 170.e1-170.e10(2).
- Diagnóstico de tuberculosis en pediatría. Javiera Kreft Vega, María Elena Guarda Barros, Pedro Pablo Cox Fuenzalida. Neumol Pediatr 2024; 19(3): 97-102. Sociedad Chilena de Neumología Pediátrica.
- ¿Debe realizarse una tomografía computada torácica a los niños con infección tuberculosa sin enfermedad Aparente? D. Gómez-Pastrana y A. Carceller-Blanchard. An Pediatr (Barc). 2007;67(6):585-93.
- Protocolos de Tomografía Computada Helicoidal en Body Pediátrico. Pilar García-Peña. Servei de Radiologia Pediàtrica Hospital Materno-infantil Vall d'Hebron Barcelona.
- Semiología básica en radiología de tórax. G. Albi Rodríguez. Pediatr Integral 2012; XVI(2): 170.e1-170.e10.
- Tomografía computada de tórax en pediatría. Indicaciones actuales. Dra Adriana Merchak A, Dr Andrés Miranda-Merchak. Neumol Pediatr 2015; 10 (2): 67-71. http://www.neumoloia-pediatrica.cl
- Tomografía computada torácica. Pilar García Peña. Sesión iconográfica CIAP 2010.

Recomanacions per a les proves de traumatologia / aparell locomotor

Radiografia de genoll

NOM DE LA PROVA	Radiografia convencional de genoll

CONCEPTE

Es basa en l'ús de raigs X (radiació gamma procedent d'isòtops radioactius), una forma de radiació d'alta energia capaç de travessar el cos humà i generar imatges de les estructures internes en una escala de grisos.

INDICACIÓ DE LA PROVA EN L'ATENCIÓ PRIMÀRIA

- **Dolor inespecífic o estudi bàsic:** radiografia anteroposterior i lateral.
- **Sospita de condromalàcia:** radiografia anteroposterior i lateral amb el pacient a 30º de flexió.
- **Inestabilitat rotular:** és imprescindible fer una radiografia axial de la ròtula amb projecció de Merchant.
- **Sospita de malaltia d'Osgood-Slatter:** radiografia anteroposterior i lateral.
- **Sospita de malaltia de Sinding-Larsen-Johansson:** radiografia anteroposterior i lateral.
- **Sospita de menisc discoide:** radiografia anteroposterior en càrrega de tots dos genolls.

PROCEDIMENT DE LA SOL·LICITUD: INFORMACIÓ MÍNIMA REQUERIDA EN L'ORDRE CLÍNICA

Cal deixar reflectit en l'ordre clínica les dades de l'anamnesi, l'exploració física i els antecedents patològics d'interès.

Sospita diagnòstica.

És imprescindible especificar la lateralitat i, en la descripció del servei i més informació de la prova, les projeccions especials (Merchant...).

CONTRAINDICACIONS

Contraindicacions relatives

- **Embaràs:** tot i que no és una contraindicació absoluta, s'ha d'evitar fer radiografies en dones embarassades, especialment durant el primer trimestre, a causa del possible risc per al desenvolupament fetal. En els casos en què la prova sigui imprescindible, s'han de prendre mesures de protecció, com l'ús de draps de plom per minimitzar l'exposició a la radiació.

Precaucions

- **Lactants i infants:** els infants tenen una sensibilitat més alta a la radiació a causa del seu ritme de creixement cel·lular. Per tant, és fonamental reduir al mínim l'exposició i utilitzar la dosi més baixa de radiació possible per obtenir imatges adequades sense risc innecessari.
- **Ús excessiu de radiografies:** l'exposició acumulativa i repetida a la radiació ionitzant pot augmentar el risc de dany cel·lular i, a llarg termini, de desenvolupament de càncer. Per aquest motiu, es recomana limitar les radiografies per fer-ne només quan sigui estrictament necessari i considerar altres tècniques d'imatge no ionitzants, com l'ecografia o la ressonància magnètica, si són adequades per al cas clínic.

OBSERVACIONS DE LA PROVA

No requereix cap preparació especial.

No cal sedació.

INFORMACIÓ ADDICIONAL

Condromalàcia, malaltia d'Osgood-Slatter i malaltia de Sinding-Larsen-Johansson: diagnòstic principalment clínic. Cal fer radiografies si persisteix el dolor o és atípic.

RECOMANACIONS «NO FER»

Si se sospita de quist popliti, no s'ha de fer radiografia de genoll, cal fer una ecografia.

BIBLIOGRAFIA

- De Pablos J, González Arranz P. Apuntes de ortopedia infantil [2a ed.]. Ediciones Ergon.
- Fontecha CG, Canalias A. Guía de algoritmos en pediatría de atención primaria. Dolor de rodilla en el niño [en línia]. AEPap 2016. Disponible a: algoritmos.aepap.org
- Martínez Álvarez S. Casos clínicos en ortopedia infantil para pediatras. Servicio de Cirugía Ortopédica y Traumatología. Hospital Infantil Universitari Niño Jesús de Madrid.
- Minguella J. Conceptos básicos de ortopedia infantil. Ediciones Ergon.
- Montón Álvarez JL, Sáez Fernández AL, Fernández Rodríguez T. La rodilla en la infancia y adolescencia. Pediatr Integral 2014; XVIII (7): 425-441.

Radiografia de peu, calcani i turmell

NOM DE LA PROVA	Radiografia convencional de peu, calcani i turmell

CONCEPTE

Es basa en l'ús de raigs X (radiació gamma procedent d'isòtops radioactius), una forma de radiació d'alta energia capaç de travessar el cos humà i generar imatges de les estructures internes en una escala de grisos.

INDICACIÓ DE LA PROVA EN L'ATENCIÓ PRIMÀRIA

A. Morfologia dels peus

- Peu pla rígid: radiografia de tots dos peus, sempre en càrrega dorsoplantar i lateral.
- Peus cavus: radiografia simple (anteroposterior i lateral de tots dos peus en càrrega).

B. Peu dolorós

- Dolor inespecífic o estudi bàsic: radiografia anteroposterior i lateral.
- Sospita de malaltia de Köhler I: radiografia lateral del peu.
- Sospita de malaltia de Freiberg o de Köhler II: radiografia anteroposterior dempeus i obliqua.

C. Peu amb traumatismes

- Sospita de fractura: radiografia anteroposterior i lateral.
- Esquinç de turmell i sospita de fractura: radiografia anteroposterior i lateral del turmell.

D. Calcani

- Sospita de malaltia de Sever: radiografia lateral del calcani.

PROCEDIMENT DE LA SOL·LICITUD: INFORMACIÓ MÍNIMA REQUERIDA EN L'ORDRE CLÍNICA

Cal deixar reflectit en l'ordre clínica les dades de l'anamnesi, l'exploració física i els antecedents patològics d'interès.

Sospita diagnòstica.

S'ha d'especificar la lateralitat i, en la descripció del servei i més informació de la prova, les projeccions i els tipus.

CONTRAINDICACIONS

Contraindicacions relatives

- **Embaràs:** tot i que no és una contraindicació absoluta, s'ha d'evitar fer radiografies en dones embarassades, especialment durant el primer trimestre, a causa del possible risc per al desenvolupament fetal. En els casos en què la prova sigui imprescindible, s'han de prendre mesures de protecció, com l'ús de draps de plom per minimitzar l'exposició a la radiació.

Precaucions

- **Lactants i infants:** els infants tenen una sensibilitat més alta a la radiació a causa del seu ritme de creixement cel·lular. Per tant, és fonamental reduir al mínim l'exposició i utilitzar la dosi més baixa de radiació possible per obtenir imatges adequades sense risc innecessari.
- **Ús excessiu de radiografies:** l'exposició acumulativa i repetida a la radiació ionitzant pot augmentar el risc de dany cel·lular i, a llarg termini, de desenvolupament de càncer. Per aquest motiu, es recomana limitar les radiografies per fer-ne només quan sigui estrictament necessari i considerar altres tècniques d'imatge no ionitzants, com l'ecografia o la ressonància magnètica, si són adequades per al cas clínic.

OBSERVACIONS DE LA PROVA

No requereix cap preparació especial.

No cal sedació.

INFORMACIÓ ADDICIONAL

En la malaltia de Sever, el diagnòstic és clínic, i s'han de sol·licitar radiografies per descartar altres patologies.

La majoria de vegades cal fer la radiografia de tots dos peus per poder-los comparar. Es pot estalviar en traumatismes molt evidents o en esquinços, i en aquest cas, la radiografia contralateral només s'ha de fer en cas de dubtes en la interpretació.

RECOMANACIONS «NO FER»

No és necessari fer un estudi radiològic en **peu pla flexible**.

BIBLIOGRAFIA

Turmell/calcani:

- De Pablos J, González Arranz P. Apuntes de ortopedia infantil [2a ed.]. Ediciones Ergon.
- Martínez Álvarez S. Casos clínicos en ortopedia infantil para pediatras. Servicio de Cirugía Ortopédica y Traumatología. Hospital Infantil Universitari Niño Jesús de Madrid.
- Minguella J. Conceptos básicos de ortopedia infantil. Ediciones Ergon.
- Aquerreta Beola, JD. Diagnóstico radiológico de la patología traumática en Pediatría. Form Act Pediatr Aten Prim 2012; 5(4): 234-43.

Peu:

- De Pablo Márquez B, Clarés Moreno I, Sala Coromina J, Lozano Soldevilla B. Enfermedad de Freiberg, causa poco frecuente de metatarsalgia. Medicina de Familia. Semergen 2013; 39(8): 456-457.
- De Pablos J, González Arranz P. Apuntes de ortopedia infantil [2a ed.] Ediciones Ergon.
- Sergio Martínez Álvarez. Casos Clínicos en Ortopedia Infantil para pediatras. Servicio de Cirugía Ortopédica y Traumatología Hospital Infantil Universitario Niño Jesus de Madrid.
- Joan Minguella. Conceptos básicos de ortopedia infantil. Ediciones Ergon, S.A.

Radiografia de columna

NOM DE LA PROVA	Radiografia de columna: cervical, toràcica, lumbar i lumbosacra

CONCEPTE

Es basa en l'ús de raigs X (radiació gamma procedent d'isòtops radioactius), una forma de radiació d'alta energia capaç de travessar el cos humà i generar imatges de les estructures internes en una escala de grisos.

INDICACIÓ DE LA PROVA EN L'ATENCIÓ PRIMÀRIA

- **Traumatisme, sospita de fractura**
- **Dolor atípic:**
  - Més petit de 5 anys
  - Dolor constant
  - Dolor nocturn
- **Dolor radicular**
- **Dolor de més de 4 setmanes d'evolució**
- **Exploració neurològica afectada**

PROCEDIMENT DE LA SOL·LICITUD: INFORMACIÓ MÍNIMA REQUERIDA EN L'ORDRE CLÍNICA

Cal deixar reflectit en l'ordre clínica les dades de l'anamnesi, l'exploració física i els antecedents patològics d'interès.

Sospita diagnòstica.

Cal esmentar l'alçada i la lateralitat, si n'hi ha.

CONTRAINDICACIONS

Contraindicacions relatives

- **Embaràs:** tot i que no és una contraindicació absoluta, s'ha d'evitar fer radiografies en dones embarassades, especialment durant el primer trimestre, a causa del possible risc per al desenvolupament fetal. En els casos en què la prova sigui imprescindible, s'han de prendre mesures de protecció, com l'ús de draps de plom per minimitzar l'exposició a la radiació.

Precaucions

- **Lactants i infants:** els infants tenen una sensibilitat més alta a la radiació a causa del seu ritme de creixement cel·lular. Per tant, és fonamental reduir al mínim l'exposició i utilitzar la dosi més baixa de radiació possible per obtenir imatges adequades sense risc innecessari.
- **Ús excessiu de radiografies:** l'exposició acumulativa i repetida a la radiació ionitzant pot augmentar el risc de dany cel·lular i, a llarg termini, de desenvolupament de càncer. Per aquest motiu, es recomana limitar les radiografies per fer-ne només quan sigui estrictament necessari i considerar altres tècniques d'imatge no ionitzants, com l'ecografia o la ressonància magnètica, si són adequades per al cas clínic.

OBSERVACIONS DE LA PROVA

No requereix cap preparació especial.

No cal sedació.

INFORMACIÓ ADDICIONAL

RECOMANACIONS «NO FER»

BIBLIOGRAFIA

- Marsh R, Silosky M. Patient Shielding in Diagnostic Imaging: Discontinuing a Legacy Practice. AJR Am J Roentgenol.
- Saurenmann RK. Rückenschmerzen bei Kindern und Jugendlichen [Back pain in children and adolescents]. Ther Umsch. 2013; 70(9): 509-13. DOI: 10.1024/0040-5930/a000439. PMID: 23985148.
- Schatteman S, Jaremko J, Jans L, Herregods N. Update on Pediatric Spine Imaging. Semin Musculoskelet Radiol 2023; 27(5): 566-579. DOI: 10.1055/s-0043-1771333. Epub 2023 Oct. 10. PMID: 37816365.2019;212(4):755-7. DOI: 10.2214/AJR.18.20508 - Pubmed

Radiografia de maluc

NOM DE LA PROVA	Radiografia de maluc

CONCEPTE

Es basa en l'ús de raigs X (radiació gamma procedent d'isòtops radioactius), una forma de radiació d'alta energia capaç de travessar el cos humà i generar imatges de les estructures internes en una escala de grisos.

INDICACIÓ DE LA PROVA EN L'ATENCIÓ PRIMÀRIA

1. **Sospita clínica de displàsia evolutiva de maluc per exploració física alterada a partir dels 4-6 mesos de vida** (asimetria d'extremitats inferiors, fractura de Galeazzi, signe de Trendelenburg, limitació de l'abducció).[3, 4, 5] Feta en decubit supí amb abducció i rotació externa de 45º en posició de Van Rosen.
2. **Coixesa / dolor al maluc:** primera prova que s'ha de fer.[5, 7]

PROCEDIMENT DE LA SOL·LICITUD: INFORMACIÓ MÍNIMA REQUERIDA EN L'ORDRE CLÍNICA

Cal deixar reflectit en l'ordre clínica les dades de l'anamnesi, l'exploració física i els antecedents patològics d'interès.

Sospita diagnòstica.

Projeccions que s'han de fer:

- Posició de Van Rosen en la displàsia de maluc.[3]
- Anteroposterior i axial en cas de dolor/coixera.[6, 7]
- Lateralitat.

CONTRAINDICACIONS

Contraindicacions relatives

- **Embaràs:** tot i que no és una contraindicació absoluta, s'ha d'evitar fer radiografies en dones embarassades, especialment durant el primer trimestre, a causa del possible risc per al desenvolupament fetal. En els casos en què la prova sigui imprescindible, s'han de prendre mesures de protecció, com l'ús de draps de plom per minimitzar l'exposició a la radiació.

Precaucions

- **Lactants i infants**: els infants tenen una sensibilitat més alta a la radiació a causa del seu ritme de creixement cel·lular. Per tant, és fonamental reduir al mínim l'exposició i utilitzar la dosi més baixa de radiació possible per obtenir imatges adequades sense risc innecessari.
- **Ús excessiu de radiografies:** l'exposició acumulativa i repetida a la radiació ionitzant pot augmentar el risc de dany cel·lular i, a llarg termini, de desenvolupament de càncer. Per aquest motiu, es recomana limitar les radiografies per fer-ne només quan sigui estrictament necessari i considerar altres tècniques d'imatge no ionitzants, com l'ecografia o la ressonància magnètica, si són adequades per al cas clínic.

OBSERVACIONS DE LA PROVA

No requereix cap preparació especial.

No cal sedació.

És important fer diferents projeccions segons la sospita clínica de patologia (posició de Van Rosen si se sospita de displàsia evolutiva de maluc; axial, en epifisiòlisi femoral superior).[3, 6, 7]

INFORMACIÓ ADDICIONAL

Limitacions: una radiografia sense alteracions no descarta una patologia. En l'artritis sèptica, l'osteomielitis aguda, les primeres fases de la malaltia de Perthes, la sinovitis transitòria de maluc, l'artritis idopàtica juvenil i les artritis reactives la radiografia pot ser normal.[1, 5, 6, 7]

Si la radiografia és normal però l'evolució no és correcta, cal revalorar el cas i repetir la radiografia o fer altres exploracions complementàries.[6, 7]

RECOMANACIONS «NO FER»

- Si se sospita d'una infecció articular (artritis sèptica) o osteomielitis, no s'ha de fer un estudi ambulatori i cal derivar el pacient a urgències pediàtriques.[2, 5, 7]
- En cas de dolor i/o coixera que suggereixi una sinovitis transitòria: no cal sol·licitar la radiografia en un primer episodi de sinovitis transitòria de maluc de menys de 7-10 dies d'evolució. Si es necessita una prova d'imatge, la d'elecció és una ecografia.[2, 5, 6]

BIBLIOGRAFIA

1. Fernández De Sanmamed Gutiérrez R, Meana Moris AR, Reimunde Seoane E, Tadeo Reyes S, Gavela Ramón R, Castañeda Rodríguez LJ. Dolor agudo de cadera en niños. Seram 2018. https://www.piper.espacio-seram.com/index.php/seram/article/view/70
2. Alcobendas Rueda RM, de Inocencio Arocena J. Guía de Algoritmos en Pediatría de Atención Primaria. Cojera [en línia]. AEPap, 2018. Disponible a: algoritmos.aepap.org
3. Valenzuela Molina O, Sánchez Ruiz-Cabello FJ, Grupo PrevInfad/PAPPS. Recomendaciones para el diagnóstico precoz de la displasia evolutiva de cadera. Form Act Pediatr Aten Prim 2016; 9(4): 186-92.
4. Pérez Saus I, Gómez Hernández J, Campos Pérez M, Donoso Esteban I, Lizaran Parra IE, De La Fuente Gómez-Morán M, et al. Evaluación radiológica de la cadera pediátrica: guía de supervivencia para el residente. Seram 2022; 1(1). https://piper.espacio-seram.com/index.php/seram/article/view/9286
5. Alonso Hernández J. Evaluación del niño con cojera. Pediatr Integral 2014; XVIII (7): 456-467.
6. De Inocencio Arocena J. Cojera. A: AEPap (ed.). Congreso de Actualización Pediatría 2019. Madrid: Lúa Ediciones 3.0; 2019: 47-55. DOI: https://www.aepap.org/sites/default/files/pags._47-56_cojera.pdf
7. Estrada Petrus P, Rodríguez Losada O, Rodrigo García R, González Peris S. Cojera no traumática en Urgencias Pediátricas. Emerg Pediatr 2023; 2(3): 201-209(5)
8. Alonso Espinaco MT, Fernández Martín M, García Asensio D, Gurruchaga Aguirrezabalaga A. Patología de la cadera en la edad pediátrica. Seram 2024 1(1). https://piper.espacio-seram.com/index.php/seram/article/view/10567

Radiografia de l'espatlla / EIII / EESS

NOM DE LA PROVA	Radiografia de l'espatlla / EIII / EESS

CONCEPTE

Es basa en l'ús de raigs X (radiació gamma procedent d'isòtops radioactius), una forma de radiació d'alta energia capaç de travessar el cos humà i generar imatges de les estructures internes en una escala de grisos.

INDICACIÓ DE LA PROVA EN L'ATENCIÓ PRIMÀRIA

- Traumatisme i sospita de fractura
- Dolor atípic
- Impotència funcional
- Tumoració

PROCEDIMENT DE LA SOL·LICITUD: INFORMACIÓ MÍNIMA REQUERIDA EN L'ORDRE CLÍNICA

Cal deixar reflectit en l'ordre clínica les dades de l'anamnesi, l'exploració física i els antecedents patològics d'interès.

Sospita diagnòstica.

És molt important especificar la lateralitat de la clínica.

CONTRAINDICACIONS

Contraindicacions relatives

- **Embaràs:** tot i que no és una contraindicació absoluta, s'ha d'evitar fer radiografies en dones embarassades, especialment durant el primer trimestre, a causa del possible risc per al desenvolupament fetal. En els casos en què la prova sigui imprescindible, s'han de prendre mesures de protecció, com l'ús de draps de plom per minimitzar l'exposició a la radiació.

Precaucions

- **Lactants i infants:** els infants tenen una sensibilitat més alta a la radiació a causa del seu ritme de creixement cel·lular. Per tant, és fonamental reduir al mínim l'exposició i utilitzar la dosi més baixa de radiació possible per obtenir imatges adequades sense risc innecessari.

- **Ús excessiu de radiografies:** l'exposició acumulativa i repetida a la radiació ionitzant pot augmentar el risc de dany cel·lular i, a llarg termini, de desenvolupament de càncer. Per aquest motiu, es recomana limitar les radiografies per fer-ne només quan sigui estrictament necessari i considerar altres tècniques d'imatge no ionitzants, com l'ecografia o la ressonància magnètica, si són adequades per al cas clínic.

OBSERVACIONS DE LA PROVA

No requereix cap preparació especial.

No cal sedació.

BIBLIOGRAFIA

- American College of Radiology ACR- SPR practice parameter for skeletal surveys in children, 2014. http://www.acr.org/~/media/9bdcdbee99b84e87baac2b1695bc07b6.pdf. Accessed 07 April 2015
- Krakow D, Rimoin D. The skeletal dysplasias. Genet Med 2010; 12: 327-341.
- Watson SG, Calder AD, Offiah AC, Negus S. A review of imaging protocols for suspected skeletal dysplasia and a proposal for standardization. Pediatr Radiol 2015; 45(12): 1733-1737. DOI: 10.1007/s00247-015-3381-1. DOI: PubMed

Radiografia per a l'estudi de l'edat òssia

NOM DE LA PROVA	Radiografia per a l'estudi de l'edat òssia

CONCEPTE

Es basa en l'ús de raigs X (radiació gamma procedent d'isòtops radioactius), una forma de radiació d'alta energia capaç de travessar el cos humà i generar imatges de les estructures internes en una escala de grisos.

En infants de més de 2 anys s'utilitza la radiografia anteroposterior de la mà i el canell no dominant (generalment esquerra) comparant-la amb l'atles de Greulich i Pyle. L'estimació de l'edat òssia (EO) reflecteix l'edat biològica, correlacionant-se millor amb molts paràmetres que l'edat cronològica (EC).[1]

INDICACIÓ DE LA PROVA EN L'ATENCIÓ PRIMÀRIA

- Pubertat precoç (telarquia precoç, pubarquia precoç, adrenarquia precoç).[2]
- Estudi de talla baixa.[3]
- Falles del creixement.[3]
- Retard constitucional del creixement.[3]
- Pubertat retardada.[3]
- Estimació de l'edat, en infants amb data de naixement desconeguda.

PROCEDIMENT DE LA SOL·LICITUD: INFORMACIÓ MÍNIMA REQUERIDA EN L'ORDRE CLÍNICA

Cal deixar reflectit en l'ordre clínica les dades de l'anamnesi, l'exploració física i els antecedents patològics d'interès.

Sospita diagnòstica.

CONTRAINDICACIONS

- **Lactants i infants:** els infants tenen una sensibilitat més alta a la radiació a causa del seu ritme de creixement cel·lular. Per tant, és fonamental reduir al mínim l'exposició i utilitzar la dosi més baixa de radiació possible per obtenir imatges adequades sense risc innecessari.
- **Ús excessiu de radiografies:** l'exposició acumulativa i repetida a la radiació ionitzant pot augmentar el risc de dany cel·lular i, a llarg termini, de desenvolupament de càncer. Per aquest motiu, es recomana limitar les radiografies per fer-ne només quan sigui estrictament necessari i considerar altres tècniques d'imatge no ionitzants, com l'ecografia o la ressonància magnètica, si són adequades per al cas clínic.

OBSERVACIONS DE LA PROVA

No requereix cap preparació especial.

No cal sedació.

INFORMACIÓ ADDICIONAL

En més petits de 2 anys s'utilitzen altres nuclis d'ossificació diferents de la mà. No és una indicació habitual en pediatria d'atenció primària.

BIBLIOGRAFIA

1. Ros Pérez P. Valoración y utilidad de la edad osea en la práctica clínica. Form Act Pediatr Aten Prim 2011; 4(4): 253-7.
2. Alonso García LA, Itza Martín N. Guía de algoritmos en pediatría de atención primaria. Adelanto puberal [en línia]. AEPap 2019. Disponible a: algoritmos.aepap.org
3. Medina Navarro M, Martín Tejedor B, López Siguero JP. El uso de la edad osea en la práctica clínica. An Pediatr Contin 2014; 12(6): 275-83.

Ecografia del maluc neonatal

NOM DE LA PROVA	Ecografia del maluc neonatal

CONCEPTE

És una tècnica ràpida, no invasiva, accessible, amb bona relació cost-benefici. Estudi del maluc neonatal mitjançant ultrasons en lactants fins als 4-6 mesos de vida o fins que el cap del fèmur està ossificat.[1, 3, 5, 6, 7]

INDICACIÓ DE LA PROVA EN L'ATENCIÓ PRIMÀRIA

S'ha de sol·licitar una ecografia en els infants **més petits de 4-6 mesos** en els casos següents:

1. **Sospita clínica de displàsia evolutiva de maluc per exploració física alterada**

- En període neonatal precoç:
  - Si la maniobra d'Ortolani és positiva, s'ha de fer una derivació directa a cirurgia ortopèdica i traumatologia (COT) sense haver de fer una confirmació ecogràfica prèvia.[1, 5, 6]
  - Si la maniobra de Barlow és positiva, es recomana fer una confirmació ecogràfica al cap de 6 setmanes de vida.[1, 3, 6]
- Després del període neonatal:
  - Si hi ha una limitació a la flexoabducció dels malucs de menys de 60º.[1, 3, 6]
  - Si es percep una actitud asimètrica de les extremitats, la desviació de la vulva o l'escurçament de les extremitats (fractura de Galeazzi).[3, 4]

2. **Pacients amb factors de risc amb una exploració física normal (2 o més dels següents factors):**[3, 4, 5, 6, 7]

- Sexe femení.
- Part amb presentació de natges.
- Antecedents familiars de displàsia evolutiva de maluc.

Cal sol·licitar una ecografia cap a les 6 setmanes de vida (4-8 setmanes).[3, 4, 5, 6, 7]

3. **Seguiment en pacients amb una ecografia prèvia amb malucs immadurs:** cal fer-ne un control al cap d'un mes.

PROCEDIMENT DE LA SOL·LICITUD: INFORMACIÓ MÍNIMA REQUERIDA EN L'ORDRE CLÍNICA

Cal deixar reflectit en l'ordre clínica les dades de l'anamnesi, l'exploració física i els antecedents patològics d'interès.

Sospita diagnòstica.

Lateralitat.

OBSERVACIONS DE LA PROVA

No requereix cap preparació especial.

No cal sedació.

INFORMACIÓ ADDICIONAL

Es recomana fer una ecografia de maluc diagnòstica cap a les 6 setmanes de vida, no abans de les 4 setmanes perquè la immaduresa fisiològica fa augmentar la proporció de falsos positius.[1, 3, 5, 7]

RECOMANACIONS «NO FER»

No s'ha de fer en més grans de 4-6 mesos o si l'ossificació del cap femoral impedeix veure correctament les estructures anatòmiques.[3, 5, 6, 7]

No s'ha de fer si presenta altres factors històricament associats a un risc més alt de displàsia de maluc. S'ha de fer una exploració física acurada sense sol·licitar l'ecografia, excepte en el cas d'alteracions en l'exploració o si hi ha factors de risc contrastats.[3]

L'asimetria de plecs o els clics de maluc no es consideren per si mateixos una causa suficient per sol·licitar una ecografia de maluc.[3, 4, 5, 6, 7]

BIBLIOGRAFIA

1. Sánchez Ruiz-Cabello FJ, Valenzuela Molina O, Blanco Molina A. Guía de algoritmos en pediatría de atención primaria. Prevención de la displasia evolutiva de caderas [en línia]. AEPap 2015. Disponible a: algoritmos.aepap.org
2. Ecoclip Boletín del grupo de trabajo de ecografía clínica pediátrica. AEPap (19).
3. Valenzuela Molina O, Sánchez Ruiz-Cabello FJ, Grupo PrevInfad/PAPPS GP. Recomendaciones para el diagnóstico precoz de la displasia evolutiva de cadera. Form Act Pediatr Aten Prim 2016; 9:186-92.
4. Escribano García C, Bachiller Carnicero L, Marín Urueña SI, Montejo Vicente MM, Izquierdo Caballero R, Morales Luengo F, et al. Displasia evolutiva de caderas: más allá del cribado. La exploración, nuestra asignatura pendiente. Hospital Universitario Río Hortega de Valladolid. DOI: 10.1016/j.anpedi.2020.07.027

5. Abril JC, Vara Patudo I, Egea Gámez RM, Montero Díaz M. Displasia del desarrollo de la cadera y trastornos ortopédicos del recién nacido. Pediatr Integral 2019; XXIII (4): 176-186.
6. Martínez Álvarez S, Vallejo Márquez M, Lirola F, Caro Domínguez P, Ferreira Pérez F. Casos clínicos en ortopedia infantil para pediatras, 2018.
7. ¿Cuándo?, ¿cómo? y ¿por qué? en ecografía de la displasia del desarrollo de la cadera (DDC): resolviendo controversias. Seram, 2(1). Recuperado a partir de https://piper.espacio-seram.com/index.php/seram/article/view/7101.
8. Moreno J, Riverola A, Martín A, Iriondo M. Pautas de aprobación perinatal (OP). Sant Joan de Déu, 2015.

Ecografia del conducte raquidi o sacre

NOM DE LA PROVA	Ecografia del conducte raquidi

CONCEPTE

Estudi ecogràfic de la columna vertebral mitjançant sondes d'alta resolució en nounats i lactants petits. L'ossificació incompleta dels arcs posteriors en aquesta edat ofereix una finestra que permet l'obtenció d'una bona imatge anatòmica (aproximadament fins als cinc mesos de vida).[1, 2, 3] No obstant això, el moment òptim per fer-la és durant els tres o quatre primers mesos de vida, quan la finestra òssia és més adequada per a una millor visualització.

INDICACIÓ DE LA PROVA EN L'ATENCIÓ PRIMÀRIA

Sospita de disrafisme espinal tancat (alteracions de la fusió del tub neural que no s'evidencien externament) en nounats o lactants de menys de cinc mesos amb ecografies prenatals normals que presenten estigmes cutanis a la zona lumbosacra que es consideren suggestius de disrafisme ocult (DEO).

Estigmes cutanis relacionats amb el disrafisme espinal tancat:[1, 2, 3]

- Lipomes
- Sinus dèrmics
- Fossetes sacres atípiques (> 0,5 cm de mida o profunditat, > 2,5 cm del marge anal en el nounat).
- Lesions vasculars
- Cicatrius congènites
- Pell hipertròfica o discròmica
- Nevus connectius o melanocítics
- Fibromes o neurofibromes
- Teratomes
- Aplàsia de cutis
- Cua veritable o pseudocua

L'associació de més d'un marcador cutani i la presència de malformacions urogenitals o anorectals augmenten la probabilitat de disrafisme espinal tancat.[2, 4]

Per la presència d'una fosseta típica associada a un altre marcador o disfunció de la medul·la espinal cal fer una ecografia en més petits de 5 mesos o una RM en més grans de 5 mesos.[4]

Es recomana fer una RM i no una ecografia en cas de:[4]

- Fosseta atípica associada a un altre marcador cutani o disfunció de la medul·la espinal (alteracions neurològiques, genitourinàries, rectals o ortopèdiques).
- Malformacions anorectals majors.

PROCEDIMENT DE LA SOL·LICITUD: INFORMACIÓ MÍNIMA REQUERIDA EN L'ORDRE CLÍNICA

Cal deixar reflectit en l'ordre clínica les dades de l'anamnesi, l'exploració física i els antecedents patològics d'interès.

Sospita diagnòstica.

CONTRAINDICACIONS

En cas de disrafisme obert, està absolutament contraindicat fer una ecografia. S'ha de fer una RM com a estudi inicial.

OBSERVACIONS DE LA PROVA

No requereix cap preparació especial.

No cal sedació.

RECOMANACIONS «NO FER»

La fosseta típica en absència d'altres signes d'alarma de disrafisme espinal no justifica fer una ecografia.[4]

BIBLIOGRAFIA

1. Budke Neukamp M, García Campos MT. El disrafismo espinal oculto. Pediatr Integral 2024; XXVIII (6): 380-387.
2. Martínez-Lage JF, Villarejo Ortega FJ, Galarzaa M, Felipe-Murciaa M, Almagro MJ. Sinus dérmico sacrocoxígeo: importancia clínica y manejo. DOI: 10.1016/j.anpedi.2010.08.018
3. Recio Pascual V, Vereas Martínez A, López Villanueva L. Anomalía cutánea lumbar en un lactante: ¿siempre una lesión banal? Rev Pediatr Aten Primaria 2018; 20: e69-e73.
4. Monteagudo B, Cabanillas M, León-Muiños E, Romarís R, González-Vilas D, Martínez-Rodríguez P. Importancia del hoyuelo sacro: marcador cutáneo de disrafismo espinal cerrado. Acta Pediatr Esp 2010; 68(8): 421-423.

Ecografia articular

NOM DE LA PROVA	Ecografia articular

CONCEPTE

És una tècnica ràpida, no invasiva, accessible, amb una bona relació cost-benefici. Permet l'estudi articular i periarticular mitjançant ultrasons.[1]

INDICACIÓ DE LA PROVA EN L'ATENCIÓ PRIMÀRIA

L'ecografia articular en l'atenció primària està indicada en l'estudi de:[2, 3, 4]

- Inflamació articular com en les artritis o les sinovitis.*
- Vessament articular.
- Lesions quístiques articulars.
- Cossos lliures intraarticulars.
- Patologia d'estructures periarticulars com la tendinitis o l'entesitis.
- Infeccions del sistema musculoesquelètic.

* En les sinovitis transitòries de maluc d'evolució tòrpida s'ha de valorar si es fa una radiografia i/o una ecografia (és d'elecció la primera) per tal de descartar altres patologies com la malaltia de Perthes.[5, 6, 7]

PROCEDIMENT DE LA SOL·LICITUD: INFORMACIÓ MÍNIMA REQUERIDA EN L'ORDRE CLÍNICA

Cal deixar reflectit en l'ordre clínica les dades de l'anamnesi, l'exploració física i els antecedents patològics d'interès.

Sospita diagnòstica.

La lateralitat.

CONTRAINDICACIONS

Prova sense contraindicacions.[1]

OBSERVACIONS DE LA PROVA

No requereix cap preparació especial.

No cal sedació.

INFORMACIÓ ADDICIONAL

Com a inconvenients, cal destacar que no permet veure estructures intraòssies i no permet diferenciar la causa del vessament pleural.[2, 3]

L'ecografia de maluc neonatal es tracta en un altre apartat específic.

RECOMANACIONS «NO FER»

No s'ha de demanar de manera programada si se sospita d'artritis sèptica. En aquest cas s'ha de derivar a urgències de l'hospital de referència immediatament en el moment de la consulta.[3]

No cal sol·licitar una radiografia ni una ecografia en un primer episodi de sinovitis transitòria de maluc de menys de 7-10 dies d'evolució. En cas que es necessiti una prova d'imatge, la d'elecció és la radiografia.[5]

BIBLIOGRAFIA

1. Florean TM, Robles Ortiz R, Valverde Montero R, Ballón Hurtado A. El papel de la ecografía en la detección de un derrame articular en Pediatría. Form Act Pediatr Aten Prim 2022; 15(4): 161-3. DOI: https://fapap.es/articulo/670/el-papel-de-la-ecografia-en-la-deteccion-de-un-derrame-articular-en-pediatria
2. Remesal Camba A, Merino Muñoz R. Ecografía en la consulta de reumatología pediátrica. An Pediatr Contin 2013; 11 (4): 228-231. DOI: https://www.elsevier.es/es-revista-anales-pediatria-continuada-51-articulo-ecografia-consulta-reumatologia-pediatrica-S1696281813701422
3. Núñez Cuadros E, Saavedra Lozano J. Infecciones osteoarticulares: artritis séptica, osteomielitis y espondilodiscitis. Protoc diagn ter pediatr 2023; 2: 285-308. DOI: https://www.aeped.es/sites/default/files/documentos/18_infecciones_osteoarticulares.pdf
4. Bargiela A. Utilidad de la ecografía en el estudio de la enfermedad sinovial. Radiología 2010; 52(4): 301-310. DOI: https://www.webcir.org/revistavirtual/articulos/junio11/espana/esp_espanol_a.pdf
5. De Inocencio Arocena J. Cojera. A: AEPap (ed.). Congreso de Actualización Pediatría 2019. Madrid: Lúa Ediciones 3.0; 2019: 47-55. DOI: https://www.aepap.org/sites/default/files/pags._47-56_cojera.pdf
6. Álvarez López A, Puentes Álvarez A, García Lorenzo Y. Relación entre sinovitis de cadera y enfermedad de Perthes. Revista Archivo Médico de Camagüey 2004; 8(3), 61-69. DOI: http://scielo.sld.cu/scielo.php?script=sci_arttext&pid=S1025-02552004000300008&lng=es&tlng=e
7. Edouard Heylen C, Docquier PL, Dumitriu D. Transient synovitis of the hip: is systematic radiological screening necessary for the detection of Perthes disease? Acta Orthop Belg, 2021; 87, 263-268. DOI: https://www.actaorthopaedica.be/assets/3098/09-Heylen-web.pdf

Espinograma/Escoliograma

NOM DE LA PROVA	Espinograma/Escoliograma

CONCEPTE

Es basa en l'ús de raigs X (radiació gamma procedent d'isòtops radioactius), una forma de radiació d'alta energia capaç de travessar el cos humà i generar imatges de les estructures internes en una escala de grisos.

És una radiografia que inclou tota la columna, des del coll fins a la pelvis, en una sola placa. Serveix per veure l'alineació dels cossos vertebrals i les curvatures normals de la columna, i comprovar si hi ha alguna anomalia.

INDICACIÓ DE LA PROVA EN L'ATENCIÓ PRIMÀRIA

- Angle d'inclinació del tòrax (AIT) > 7° amb escoliòmetre o test d'Adams amb clara asimetria (en cas de no disposar d'escoliòmetre).
- Empitjorament clínic, durant el seguiment de pacients amb angle de Cobb < 20°.
- Empitjorament clínic, durant el seguiment de dones postmenàrquiques o homes > 14 anys amb angle de Cobb < 20-29°.[1]

PROCEDIMENT DE LA SOL·LICITUD: INFORMACIÓ MÍNIMA REQUERIDA EN L'ORDRE CLÍNICA

Cal deixar reflectit en l'ordre clínica les dades de l'anamnesi, l'exploració física i els antecedents patològics d'interès.

Sospita diagnòstica.

Cal sol·licitar l'informe de l'angle de Cobb. I també pot ser d'ajuda l'estadi o l'índex de Risser.

CONTRAINDICACIONS

Contraindicacions relatives

- **Embaràs:** tot i que no és una contraindicació absoluta, s'ha d'evitar fer radiografies en dones embarassades, especialment durant el primer trimestre, a causa del possible risc per al desenvolupament fetal. En els casos en què la prova sigui imprescindible, s'han de prendre mesures de protecció, com l'ús de draps de plom per minimitzar l'exposició a la radiació.

Precaucions

- **Lactants i infants:** els infants tenen una sensibilitat més alta a la radiació a causa del seu ritme de creixement cel·lular. Per tant, és fonamental reduir al mínim l'exposició i utilitzar la dosi més baixa de radiació possible per obtenir imatges adequades sense risc innecessari.
- **Ús excessiu de radiografies:** l'exposició acumulativa i repetida a la radiació ionitzant pot augmentar el risc de dany cel·lular i, a llarg termini, de desenvolupament de càncer. Per aquest motiu, es recomana limitar les radiografies per fer-ne només quan sigui estrictament necessari i considerar altres tècniques d'imatge no ionitzants, com l'ecografia o la ressonància magnètica, si són adequades per al cas clínic.

OBSERVACIONS DE LA PROVA

No requereix cap preparació especial.

No cal sedació.

RECOMANACIONS «NO FER»

En desviacions lleus amb la maniobra d'Adams o l'AIT < 7º.

En pacients amb mal d'esquena o postures asimètriques sense desviacions en la maniobra d'Adams.

BIBLIOGRAFIA

1. Esparza Olcina MJ. Guía de algoritmos en pediatría de atención primaria. Escoliosis idiopática del adolescente [en línia]. AEPap 2015. Disponible a: algoritmos.aepap.org

Telemetria

NOM DE LA PROVA	Telemetria de membres inferiors

CONCEPTE

Es basa en l'ús de raigs X (radiació gamma procedent d'isòtops radioactius), una forma de radiació d'alta energia capaç de travessar el cos humà i generar imatges de les estructures internes en una escala de grisos.

La teleradiografia o radiografia d'extremitats inferiors, consisteix en una exposició única, que inclou des dels malucs fins als turmells amb el focus distant 1,80 m del pacient.[1]

INDICACIÓ DE LA PROVA EN L'ATENCIÓ PRIMÀRIA

Sospita de dismetria dels membres inferiors. Després de l'exploració es valora dismetria de:

- > 1 cm en infants de < 2 anys
- i > 2 cm en infants de > 2 anys[1, 2, 3]

PROCEDIMENT DE LA SOL·LICITUD: INFORMACIÓ MÍNIMA REQUERIDA EN L'ORDRE CLÍNICA

Cal deixar reflectit en l'ordre clínica les dades de l'anamnesi, l'exploració física i els antecedents patològics d'interès.

Sospita diagnòstica.

Cal sol·licitar una alça si és necessari (si el pacient en té, s'utilitza la seva).

CONTRAINDICACIONS

Contraindicacions relatives

- **Embaràs:** tot i que no és una contraindicació absoluta, s'ha d'evitar fer radiografies en dones embarassades, especialment durant el primer trimestre, a causa del possible risc per al desenvolupament fetal. En els casos en què la prova sigui imprescindible, s'han de prendre mesures de protecció, com l'ús de draps de plom per minimitzar l'exposició a la radiació.

Precaucions

- **Lactants i infants:** els infants tenen una sensibilitat més alta a la radiació a causa del seu ritme de creixement cel·lular. Per tant, és fonamental reduir al mínim l'exposició i utilitzar la dosi més baixa de radiació possible per obtenir imatges adequades sense risc innecessari.
- **Ús excessiu de radiografies:** l'exposició acumulativa i repetida a la radiació ionitzant pot augmentar el risc de dany cel·lular i, a llarg termini, de desenvolupament de càncer. Per aquest motiu, es recomana limitar les radiografies per fer-ne només quan sigui estrictament necessari i considerar altres tècniques d'imatge no ionitzants, com l'ecografia o la ressonància magnètica, si són adequades per al cas clínic.

OBSERVACIONS DE LA PROVA

No requereix cap preparació especial.

No cal sedació.

BIBLIOGRAFIA

1. Sánchez S. Asimetría de extremidades inferiores: Evaluación por imágenes en la edad pediátrica Rev Radiol 2013; 19(4): 177-186.
2. Caino S, Ramos Mejía R, Goyeneche R, Filippo D, et al. Recomendaciones para el seguimiento de niños con asimetría en la longitud de los miembros inferiores: consenso de expertos. Arch Argent Pediatr 2019; 117(2): 94-104.
3. Programa Vincles. Criterios de derivación ortopedia y traumatología. Hospital Sant Joan de Deu, 2021. https://www.sjdhospitalbarcelona.org/sites/default/files/content/file/2022/04/27/1/criteris-derivacio-cot-hospital-sant-joan-deu-barcelona.pdf

Recomanacions per a les proves de neurologia

Ressonància magnètica cranial

NOM DE LA PROVA	Ressonància magnètica cranial

CONCEPTE

És un mètode de diagnòstic per imatges que no utilitza radiació ionitzant.

La imatge de RM representa un mapa de la densitat de protons i, per tant, un mapa de la distribució de l'aigua en l'organisme. El nucli de l'hidrogen té un protó, carregat positivament i amb un moviment de rotació, la qual cosa indueix un camp magnètic que el fa similar a un dipol magnètic. Les ones de radiofreqüència emeses pels protons dels teixits se sotmeten a un camp magnètic d'alta intensitat. El senyal que emet cada protó es captura, es processa i es transforma en imatges diagnòstiques d'alta qualitat. En aquest cas del crani.

També es pot utilitzar un mitjà de contrast en determinats casos per aportar informació addicional.

INDICACIÓ DE LA PROVA EN L'ATENCIÓ PRIMÀRIA

Cefalea

- Cefalea recurrent.
- Cefalea localitzada sempre en la mateixa zona.
- Cefalea recurrent no suggestiva de patologia ORL o bucodental en infants de menys de 5 anys.
- Patologies endocrinològiques associades: pubertat precoç, alteracions del creixement (la RM cerebral s'amplia a l'eix hipotàlem-hipòfisi).
- Migranya amb aura.
- Símptomes suggestius de la malformació de Chiari tipus I.

Estudi de sospita de malalties neurodegeneratives.

Estudi d'alteració del perímetre cranial amb transtorn del neurodesenvolupament.

Microcefàlies i macrocefàlies en rang patològic (no familiars) confirmades.

PROCEDIMENT DE LA SOL·LICITUD: INFORMACIÓ MÍNIMA REQUERIDA EN L'ORDRE CLÍNICA

Cal deixar reflectit en l'ordre clínica les dades de l'anamnesi, l'exploració física i els antecedents patològics d'interès.

Sospita diagnòstica.

Informació mínima:

- Perímetre cefàlic (percentil).

CONTRAINDICACIONS

Contraindicacions absolutes

Hi ha situacions que impedeixen completament fer la prova, ja que podrien generar riscos greus per a la seguretat del pacient:

- Presència de dispositius metàl·lics no compatibles amb la RM, com ara:
  - Marcapassos cardíacs o desfibril·ladors implantables antics.
  - Neuroestimuladors no compatibles amb RM.
  - Clips metàl·lics en aneurismes cerebrals no compatibles amb el camp magnètic.
  - Pròtesis oculars metàl·liques.
  - Esfínters i estomes magnètics.
  - Pròtesis o implants metàl·lics antics que no han estat verificats com a segurs per a RM.
- Fragments metàl·lics en teixits, especialment si estan a prop d'òrgans sensibles com els ulls o el cervell.
- Ortodòncia amb bràquets fixos, en alguns casos pot ser necessari retirar-los abans de la prova.

Contraindicacions relatives

Hi ha condicions que no impedeixen totalment que es pugui fer la prova, però s'ha de fer una avaluació prèvia per valorar el risc i establir mesures de seguretat:

- **Claustrofòbia:** alguns pacients poden experimentar ansietat severa dins del túnel de la RM, però això es pot solucionar amb sedació lleu o amb l'ús d'equips de RM oberts. En el cas de pacients pediàtrics, si no toleren la prova amb l'ús de sistemes de distracció com les ulleres de vídeo compatibles amb RM, pot ser necessari fer l'exploració amb anestèsia per a la qual caldrà l'assistència d'un anestesista pediàtric. Als hospitals pediàtrics es compta amb sistemes d'ulleres de vídeo compatibles amb la RM, que permeten fer l'experiència més agradable i reduir la necessitat de sedació en molts casos.
- **Embaràs (primer trimestre):** tot i que no s'ha demostrat cap efecte advers clar, es recomana evitar la prova durant el primer trimestre, tret que sigui estrictament necessària.

- **Insuficiència renal severa:** l'ús de contrast amb gadolini pot estar contraindicat en pacients amb insuficiència renal avançada, pel risc de fibrosi sistèmica nefrogènica.
- **Tatuatges recents o pigments metàl·lics:** alguns tints poden contenir components metàl·lics que podrien generar escalfament o irritació a la pell durant la prova.
- **Obesitat severa:** la capacitat de l'equip de RM pot ser limitada segons la mida i el pes del pacient, encara que els dispositius més moderns permeten explorar pacients amb un pes més elevat.

Consideracions addicionals

Abans de sotmetre's a una ressonància magnètica, és fonamental informar l'equip mèdic sobre qualsevol implant o dispositiu mèdic present al cos. A més, en casos en què s'utilitzi contrast, cal verificar la funció renal per evitar possibles complicacions.

OBSERVACIONS DE LA PROVA

Necessitat de sedació en pacients.

Utilització de matalassos inflables només en nounats.

INFORMACIÓ ADDICIONAL

La RM cranial té més precisió diagnòstica, però en general menys disponibilitat que la TC. Valora més eficaçment la sella turca, la fossa posterior i la unió cervicomedul·lar, i pot identificar processos tumorals, alteracions vasculars o anomalies de la substància blanca de manera més precisa.

BIBLIOGRAFIA

- Alonso Curcó X, Eiris Puñal J. Cefalea infantil. An Pediatr Contin. 2013; 11(6): 301-11.
- Álvarez N, González Acero A, Málaga Diéguez I. Cefalea en el niño y el adolescente. Asociación Española de Pediatría 2022; 1: 115-124.
- Cefalea en la infancia. López Pisón J. Formación activa en pediatría de atención primaria, 2024; 17(1).
- Resonancia magnética nuclear en pediatría. BSCP Can Ped 29(2). https://resonanciamagneticaabiertamadrid.es/resonancia-magnetica-ninos-pediatrica/
- Guía de procedimientos de resonancia magnètica. Instituto Nacional de Salud del Niño - San Borja. Sub Unidad de Soporte al Diagnóstico - Diagnóstico por Imágenes.

- Caro-Domínguez P, Sánchez-Garduño JJ, Martínez-Moya M, Fajardo-Cascosa M, Galván-Banqueria F, Hernández-Herrera C, et al. Brain MRI without anesthesia in children less than 3 months old. Radiología 2022; 64(5): 415-421. https://www.elsevier.es/es-revista-radiologia-119-articulo-resonancia-magnetica-cerebral-sin-anestesia-S003383382030120X?newsletter=true#:~:text=Vol.%2064.%20N%C3%BAm,septiembre%20%2D%20octubre%202022
- Cefalea en la infancia. Form Act Pediatr Aten Prim. 2024; 17(1): 52-9.
- Gámez Belmonte A, Ortega Páez E. Microcefalia. A: Guía de Algoritmos en Pediatría de Atención Primaria [en línia]. Disponible a: https://algoritmos.aepap.org/algoritmo/103/
- Gámez Belmonte A, Ortega Páez E. A: Guía de Algoritmos en Pediatría de Atención Primaria. Macrocefalia [en línia]. Disponible a: https://algoritmos.aepap.org/algoritmo/95/
- Muñoz Cabeza M, López Lobato M. Macrocefalia y microcefalia. Protoc diagn ter pediatr 2022;1:125-133.

Tomografia computada cranial

NOM DE LA PROVA	Tomografia computada cranial

CONCEPTE

La tomografia computada (TC) o escàner, és una prova diagnòstica per imatge en la qual s'utilitzen raigs X sobre les àrees del cos que s'han d'estudiar, en aquest cas el crani. Posteriorment, tota la informació obtinguda és recollida per un ordinador que l'acobla per generar imatges detallades de diferents plans o talls de la zona d'interès, i permet fer reconstruccions anatòmiques multiplans i tridimensionals.

INDICACIÓ DE LA PROVA EN L'ATENCIÓ PRIMÀRIA

Cefalees:

- Migranyes acompanyades o equivalents migranyosos.
- Cefalea de predomini nocturn.
- Cefalea unilateral (sempre del mateix costat).
- Cefalea acompanyada d'un canvi de caràcter, de pèrdua de pes, d'alteració del rendiment escolar.
- Canvi en el tipus de cefalea.
- Inici recent d'un dolor intens.
- Incapacitat del pacient per descriure el caràcter i la localització del dolor o la localització occipital d'aquest.
- Sospita de mastoïditis.
- Sinusitis complicada.

PROCEDIMENT DE LA SOL·LICITUD: INFORMACIÓ MÍNIMA REQUERIDA EN L'ORDRE CLÍNICA

Cal deixar reflectit en l'ordre clínica les dades de l'anamnesi, l'exploració física i els antecedents patològics d'interès.

Sospita diagnòstica.

CONTRAINDICACIONS

Contraindicacions absolutes

Aquestes situacions impedeixen que es pugui fer la TC amb contrast, ja que poden suposar un risc greu per a la salut del pacient:

- **Embaràs (en alguns casos):** l'exposició a la radiació pot ser perjudicial per al fetus, especialment durant el primer trimestre. No obstant això, la decisió de fer una TC sense contrast es valora segons l'àrea que s'ha d'estudiar i la necessitat clínica.
- **Al·lèrgia greu al contrast iodat:** en pacients amb antecedents de reaccions anafilàctiques greus, no s'ha de fer una TC amb contrast si no és possible aplicar premedicació o utilitzar una tècnica alternativa.
- **Insuficiència renal avançada:** l'administració de contrast iodat pot agreujar la disfunció renal en pacients amb una taxa de filtració glomerular de menys de 30 ml/min, i augmentar el risc de nefropatia induïda pel contrast.

Contraindicacions relatives

Aquestes condicions no impedeixen completament fer la TC, però requereixen una avaluació prèvia i, si cal, mesures preventives:

- **Pacients amb insuficiència renal lleu o moderada:** si els beneficis de la TC amb contrast superen els riscos, es pot administrar el contrast amb hidratació prèvia i monitoratge de la funció renal.
- **Al·lèrgia lleu al contrast iodat:** es pot fer la TC si es premedica el pacient amb corticoides i antihistamínics per reduir el risc de reacció al·lèrgica.
- **Embaràs:** tot i que no és una contraindicació absoluta en tots els casos, s'ha de considerar l'ús d'alternatives com l'ecografia o la ressonància magnètica sense contrast, per evitar l'exposició a radiació ionitzant.
- **Tirotoxicosi o hipertiroïdisme no controlat:** el contrast iodat pot agreujar aquestes condicions i provocar una crisi tirotoxicosa, per la qual cosa cal valorar-ne l'ús.

Precaucions

- **Lactants i infants:** a causa del seu desenvolupament cel·lular actiu, els infants són més sensibles a la radiació, per la qual cosa se n'ha de limitar l'exposició i utilitzar-ne la dosi més baixa possible.
- **Ús excessiu de proves amb radiació:** l'exposició repetida a radiació ionitzant pot augmentar el risc de dany cel·lular i càncer a llarg termini. Sempre que sigui possible, s'han de valorar tècniques alternatives com la ressonància magnètica o l'ecografia.

OBSERVACIONS DE LA PROVA

No requereix cap preparació especial.

No cal sedació.

INFORMACIÓ ADDICIONAL

La TC és una exploració ràpida, segura i precisa. Cal tenir en compte la radiació acumulada en exàmens repetits.

Criteris ben establerts, atès el risc associat amb la radiació ionitzant.

Optimitzar recursos diagnòstics (coordinació amb l'especialista pediàtric).

S'han d'utilitzar alternatives menys invasives sempre que sigui possible: cal prioritzar els estudis sense radiació, com la ressonància magnètica.

En pediatria és crucial seguir protocols de TC amb la dosi de radiació més baixa possible.

RECOMANACIONS «NO FER»

Per les dosis d'irradiació que suposa una TC i en no ser una prova urgent, majoritàriament es recomana sol·licitar una RMN per la millor definició i l'absència de radiació ionitzant.

BIBLIOGRAFIA

- Alan S Brody, Donald P Frush, Walter Huda, Robert L Brent. Radiation Risk to Children From Computed Tomography Pediatrics Section. Radiology 2007; 64 (3): 171-176.
- Cefalea en la infancia. Form Act Pediatr Aten Prim 2024; 17(1): 52-9.
- Esparza Olcina MJ, Flores Villar S. Precaución con la tomografía axial computarizada en niños: a más radiación, más riesgo oncológico. Evid Pediatr 2023; 19: 39. http://www.evidenciasenpediatria.es/EnlaceArticulo?ref=2023;19:39
- Kalra MK, Maher MM, Toth TL, Hamberg LM, Blake MA. Strategies for CT radiation dose optimization. Shepard JA, Saini S. Radiology 2004; 230: 619-28. http://dx.doi.org/10.1148/radiol.2303021726
- Lee CI, Haims AH, Monico EP, Brink JA, Forman HP. Diagnostic CT scans: assessment 362 of patient, physician, and radiologist awareness of radiation dose and possible risks. Radiology 2004; 231: 393-8. http://dx.doi.org/10.1148/radiol.2312030767

Radiografia cranial

NOM DE LA PROVA	Radiografia cranial

CONCEPTE

Es basa en l'ús de raigs X (radiació gamma procedent d'isòtops radioactius), una forma de radiació d'alta energia capaç de travessar el cos humà i generar imatges de les estructures internes en una escala de grisos.

INDICACIÓ DE LA PROVA EN L'ATENCIÓ PRIMÀRIA

- Sospita de craniosinostosi, plagiocefàlia atípica.
- Traumatisme cranioencefàlic en menors d'1 any.

PROCEDIMENT DE LA SOL·LICITUD: INFORMACIÓ MÍNIMA REQUERIDA EN L'ORDRE CLÍNICA

Informació mínima

- Morfologia cranial (dolicocefàlia, braquicefàlia, plagiocefàlia).
- Perímetre cefàlic.

CONTRAINDICACIONS

Contraindicacions relatives

- **Embaràs:** tot i que no és una contraindicació absoluta, s'ha d'evitar fer radiografies en dones embarassades, especialment durant el primer trimestre, a causa del possible risc per al desenvolupament fetal. En els casos en què la prova sigui imprescindible, s'han de prendre mesures de protecció, com l'ús de draps de plom per minimitzar l'exposició a la radiació.

Precaucions

- **Lactants i infants:** els infants tenen una sensibilitat més alta a la radiació a causa del seu ritme de creixement cel·lular. Per tant, és fonamental reduir al mínim l'exposició i utilitzar la dosi més baixa de radiació possible per obtenir imatges adequades sense risc innecessari.
- **Ús excessiu de radiografies:** l'exposició acumulativa i repetida a la radiació ionitzant pot augmentar el risc de dany cel·lular i, a llarg termini, de desenvolupament de càncer. Per aquest motiu, es recomana limitar les radiografies per fer-ne només quan sigui estrictament necessari i considerar altres tècniques d'imatge no ionitzants, com l'ecografia o la ressonància magnètica, si són adequades per al cas clínic.

OBSERVACIONS DE LA PROVA

No requereix cap preparació especial.

No cal sedació.

INFORMACIÓ ADDICIONAL

Rendibilitat diagnòstica només en indicacions establertes. En lactants més petits de 2 mesos, un expert pot fer una ecografia de les sutures cranials.

RECOMANACIONS «NO FER»

- Pacients que no estiguin dins del rang d'edat (1 any).
- Lesions cerebrals traumàtiques no banals, cefalohematoma, crepitació, etc.

BIBLIOGRAFIA

- American College of Radiology. ACR Appropriateness Criteria®. Head trauma child.
- Pinto PS, Poretti A, Meoded A, Tekes A, Huisman TA. The unique features of traumatic brain injury in children. Review of the characteristics of the pediatric skull and brain, mechanisms of trauma, patterns of injury, complications and their imaging findings -part 1. J Neuroimaging 2012; 22(2): e1-e17
- Tavarez MM, Atabaki SM, Teach SJ. Acute evaluation of pediatric patients with minor traumatic brain injury. Curr Opin Pediatr 2012; 24(3): 307.

Ecografia transfontanel·lar

NOM DE LA PROVA	Ecografia transfontanel·lar

CONCEPTE

És una tècnica ràpida, no invasiva, accessible, amb bona relació cost-benefici. Permet l'estudi, mitjançant ultrasons, de l'anatomia cerebral en nounats i lactants amb les fontanel·les obertes.

INDICACIÓ DE LA PROVA EN L'ATENCIÓ PRIMÀRIA

1. Macrocefàlies:

- Perímetre cefàlic per sobre de 2 DS per la mitjana d'edat, el sexe i l'edat gestacional en un mesurament aïllat.[2, 3]
- Augment patològic del perímetre cefàlic respecte a les mesures prèvies[6] en pacients:
  - Sense signes d'hipertensió intracranial.
  - Sense antecedents de lesió cerebral traumàtica o infeccions amb compromís del sistema nerviós central.
  - Sense símptomes neurològics associats.

(Aquests casos requeriran una derivació urgent a l'hospital).[4]

2. Microcefàlies:

- Perímetre cefàlic per sota de 2 DS per la mitjana d'edat, el sexe i l'edat gestacional en un mesurament aïllat.[1]
- Descens patològic del perímetre cefàlic respecte a les mesures prèvies.[1]

En nounats i lactants amb un desenvolupament normal, permet evidenciar calcificacions intracranials, anomalies de la línia mitjana i lesions parenquimatoses.[2]

3. Sobretot és una exploració que cal valorar quan es tenen dubtes entre fer una observació clínica o estudis de neuroimatge en pacients amb neurodesenvolupament normal.[3]

PROCEDIMENT DE LA SOL·LICITUD: INFORMACIÓ MÍNIMA REQUERIDA EN L'ORDRE CLÍNICA

Cal deixar reflectit en l'ordre clínica les dades de l'anamnesi, l'exploració física i els antecedents patològics d'interès.

Sospita diagnòstica.

Cal indicar el perímetre cefàlic i el percentil.

CONTRAINDICACIONS

No es poden fer en pacients amb la fontanel·la tancada.

OBSERVACIONS DE LA PROVA

No requereix cap preparació especial.

No cal sedació.

INFORMACIÓ ADDICIONAL

En cas de presentar un fenotip sindròmic, una història familiar de patologia neurològica o cutània o l'alteració del neurodesenvolupament, caldrà derivar el pacient a neuropediatria[3] i individualitzar l'estudi en l'atenció primària.

Pot ser adequat fer una ecografia abans d'ampliar-la amb una RM en casos de dubte.

RECOMANACIONS «NO FER»

No cal fer estudis addicionals si hi ha sospita de microcefàlia o macrocefàlia benigna familiar. (Pacients asimptomàtics amb microcefàlia entre -2DS-3DS amb antecedents familiars de microcefàlia benigna sense alteracions del desenvolupament ni alteracions dismòrfiques).[2, 4]

BIBLIOGRAFIA

1. Gámez Belmonte A, Ortega Páez E. Microcefalia. A: Guía de algoritmos en pediatría de atención primaria [en línia]. Disponible a: https://algoritmos.aepap.org/algoritmo/103/
2. Muñoz Cabeza M, López Lobato M. Macrocefalia y microcefalia. Protoc diagn ter pediatr 2022; 1:125-133.
3. Gámez Belmonte A, Ortega Páez E. A: Guía de algoritmos en pediatría de atención primaria. Macrocefalia [en línia]. Disponible a: https://algoritmos.aepap.org/algoritmo/95/
4. Álvarez Molinero M, Gómez Andrés D. Alteraciones del perímetro cefálico: macrocefalia y microcefàlia. Pediatr Integral 2020; XXIV (7): 357-366.
5. Montero Yéboles R, Mayordomo Colunga J, Muñoyerro Sesmero M, Gómez Luque JM, Rodríguez Campoy P, González Cortés R. Ecografía transfontanelar. Hemorragia, isquemia cerebral e hidrocefalia. Protoc diagn ter pediatr 2021; 1: 447-62.
6. Gámez Belmonte A, Ortega Páez E. Abordaje diagnóstico de la macrocefalia. Rev Pediatr Aten Primaria 2023; 25: 313-20. https://doi.org/10.60147/6e188dc8

Recomanacions per a les proves d'urologia

Ecografia de l'aparell urinari

NOM DE LA PROVA	Ecografia renal / Ecografia de l'aparell urinari (renal-bufeta-pròstata)

CONCEPTE

És una tècnica ràpida, no invasiva, accessible, amb bona relació cost-benefici. Permet produir imatges de l'aparell urinari mitjançant ones sonores: ronyó, urèters, bufeta.

INDICACIÓ DE LA PROVA EN L'ATENCIÓ PRIMÀRIA

- Dilatació del tracte urinari prenatal que compleixi criteris de seguiment ecogràfic postnatal.[1, 2]
- Detecció de malformacions renals associades a: malformacions del pavelló auricular, només es recomana quan s'associen a altres malformacions, a antecedents familiars de sordesa o a diabetis gestacional.
- Als germans i fills de pacients amb reflux vesicoureteral, només si hi ha sospita.
- Infecció urinària (ITU):
  - Primer episodi d'ITU febril en < 6 mesos.
  - ITU recurrent a qualsevol edat. (2 episodis d'ITU alta, la suma d'1 episodi d'ITU alta i un altre d'ITU baixa o 3 episodis d'ITU baixa en un any).
  - ITU i antecedents familiars de patologia renal/urològica.
  - ITU atípica.
- Pacients amb factors de risc: flux urinari escàs, baixa capacitat de concentració urinària, microorganisme diferent de E. colli, hematúria macroscòpica, escàs guany ponderal, símptomes de disfunció del tracte urinari inferior (disfunció vesical).
- Estudi de processos com la proteïnúria, l'hematúria, la hipercalciuria o la hipertensió arterial.
- Símptomes persistents del tracte urinari inferior obstructius o irritatius.
- Estudis familiars de pacients amb malaltia renal hereditària (depenent de la malaltia requereix tècniques d'alta resolució).
- Còlic nefrític (si hi ha sospita de nefrocalcinosi, requereix proves d'imatge d'alta resolució).[3, 4, 5]

PROCEDIMENT DE LA SOL·LICITUD: INFORMACIÓ MÍNIMA REQUERIDA EN L'ORDRE CLÍNICA

Cal deixar reflectit en l'ordre clínica les dades de l'anamnesi, l'exploració física i els antecedents patològics d'interès.

Sospita diagnòstica.

S'ha de reflectir si hi ha **prematuritat**.

OBSERVACIONS DE LA PROVA

- L'exploració s'ha d'intentar fer amb la bufeta plena.
- Als pacients que no controlen els esfínters, se'ls ha de donar líquids una hora abans de l'exploració i, en els nounats, cal garantir una hidratació adequada.[1]
- Als infants de més de 3 anys, cal donar-los de 3 a 4 gots d'aigua. (Vegeu l'annex 2.)
- Els infants que controlen els esfínters no han d'orinar fins que s'hagi completat l'estudi.
- No és necessari fer dejuni.
- Si es tenen resultats d'exàmens previs relacionats amb aquest procediment, s'han de portar el dia de l'examen.

BIBLIOGRAFIA

1. Indicaciones y procedimiento de ecografía pediátrica para exploración de aparato urinario (renovesical) Grupo de trabajo de ecografía clínica pediátrica AEPap. https://www.aepap.org/sites/default/files/documento/archivos-adjuntos/renovesical_eco_def_2.pdf
2. Nguyen HT, Phelps A, Coley B, Darge K, Rhee A, Chow JS. 2021 update on the urinary tract dilation (UTD) classification system: clarifications, review of the literature, and practical suggestions. Pediatr Radiol 2022 abr.; 52(4): 740-751. DOI: 10.1007/s00247-021-05263-w. Epub 2022 Jan 4. PMID: 34981177.
3. Ares Álvarez J, García Vera C, González Rodríguez JD. Infección del tracto urinario (ITU). Guía-ABE. Infecciones en Pediatría. Guía rápida para la selección del tratamiento antimicrobiano empírico. http://www.guia-abe.es
4. L Ortiz González, C Ortiz Peces, L Ortiz Peces. Ecografía clínica en la infección del trato urinario. Anales de Pediatría 2020; 92(3): 182-183. DOI: 10.1016/j.anpedi.2019.09.010. https://www.analesdepediatria.org/es-ecografia-clinica-infeccion-del-%20%20%20%20%20%20%20%20%20%20%20trato-articulo-S1695403319302905
5. NICE guideline [NG224]. Urinary tract infection in under 16s: diagnosis and management, 2022. https://www.nice.org.uk/guidance/ng224

Ecografia de l'escrot

NOM DE LA PROVA	Ecografia d'escrot

CONCEPTE

És una tècnica ràpida, no invasiva, accessible, amb bona relació cost-benefici. És la tècnica d'imatge d'elecció per al diagnòstic de la patologia escrotal.

Permet identificar estructures i lesions de petita grandària a l'escrot.[1]

INDICACIÓ DE LA PROVA EN L'ATENCIÓ PRIMÀRIA

- Criptorquídia.[2]
- Hidrocele no comunicant en > 2 anys.[3]
- Varicocele (si és dret, també cal demanar una ecografia abdominal per descartar l'obstrucció de la vena cava inferior).[3]
- Massa o tumoració escrotal.[3]
- Asimetria testicular.
- Hèrnia inguinal.[4]
- Hèrnia inguinoescrotal.
- Pubertat precoç: en cas d'asimetria testicular, (cal descartar el tumor) amb prioritat urgent o si hi ha sospita de pubertat precoç amb elevació de la testosterona i volum testicular < 4 ml.[6, 7]
- Pubertat retardada: en cas d'anomalies genitals, descens testicular anòmal o sospita de patologia testicular associada.[8]

PROCEDIMENT DE LA SOL·LICITUD: INFORMACIÓ MÍNIMA REQUERIDA EN L'ORDRE CLÍNICA

Cal deixar reflectit en l'ordre clínica les dades de l'anamnesi, l'exploració física i els antecedents patològics d'interès.

Sospita diagnòstica.

S'ha de destacar si hi ha antecedents de **prematuritat**.

OBSERVACIONS DE LA PROVA

No requereix cap preparació especial.

No cal sedació.

INFORMACIÓ ADDICIONAL

Es pot ampliar la valoració ecogràfica amb un estudi Doppler en cas de sospita de patologia vascular (p. ex. varicocele).

RECOMANACIONS «NO FER»

L'ecografia d'escrot no serveix per:

- Valorar l'estadi puberal amb testicles simètrics. S'ha de calcular utilitzant orquidòmetres com ara el de Prader.[9]
- En l'estudi de l'hidrocele no comunicant en < 2 anys, ja que tendeix a resoldre's de manera espontània.[3]
- En l'estudi d'una possible torsió testicular i un traumatisme moderat sever s'ha de derivar el pacient a urgències per valorar la cirurgia pediàtrica.[5]

BIBLIOGRAFIA

1. De Luis Pastor E, Villanueva Marcos A, Zudaire Díaz-Tejeiro B, Benito Boillos A, Bondía Gracia JM, Rincón A, Gil Marculeta R. Ecografía escrotal: perlas, patrones y errores. Actas Urol Esp 2007; 31(8): 895-910.
2. Espinosa-Fernández M, López-Siguero JP. Criptorquidia. An pediatr contin 2009; 7(6): 333-338. https://www.elsevier.es/es-revista-anales-pediatria-continuada-51-articulo-criptorquidia-S1696281809732020
3. Cebrián Muíños C. Criptorquidia y patología testículo-escrotal en la edad pediàtrica. Pediatr Integral 2019; XXIII(6): 271-282.
4. Igual Rouilleault DAC, Soriano Aguadero DI, Paternain Nuin DA, Malmierca Ordoqui DP, Cano Rafat DD, Arraiza Sarasa DM. Puntos clave para el estudio ecográfico de las hernias inguinales. Seram 2021, 1(1). https://piper.espacio-seram.com/index.php/seram/article/view/4710
5. Luis Huertas AL, Barrena Delfa S. Escroto agudo.
6. Mejorado Molano FJ, Soriano Guillén L. Pubertad precoz y adelantada. Pediatr Integral 2020; XXIV(4): 183-190.
7. Soriano Guillén L, Argent J. Pubertad precoz periférica: fundamentos clínicos y diagnóstico-terapéuticos. Peripheral precocious puberty: clinical, diagnostic and therapeutical principles. An Pediatr 2012; 76(4): 229.e1-229.e10. https://algoritmos.aepap.org/adjuntos/Pubertad_retrasada.pdf
8. Agüeroa G, Bernera E. Concordancia en la medición testicular de varones adolescentes con 3 métodos de orquidometría. Arch Argent Pediatr 2021; 119(4): 251-258.

Recomanacions per a les proves d'altres especialitats

Ecografia ginecològica

NOM DE LA PROVA	Ecografia ginecològica abdominal (pelviana)

CONCEPTE

És una tècnica ràpida, no invasiva, accessible, amb una bona relació cost-benefici.

L'úter, els ovaris i la vagina s'exploren de manera adequada amb l'ecografia pelviana, que es fa amb la bufeta plena. L'abordatge transperineal és útil per avaluar els genitals externs, els llavis i l'introit utilitzant transductors d'alta freqüència. En adolescents sexualment actives, l'abordatge transvaginal serveix per complementar l'avaluació transabdominal.[1]

És l'examen d'elecció per avaluar la pelvis en nenes i adolescents.

INDICACIÓ DE LA PROVA EN L'ATENCIÓ PRIMÀRIA

- Pubertat precoç i retardada.[3, 6]
- Trastorns menstruals: patologia endometrial (endometriosi) i ovàrica (ovaris poliquístics).[4]
- Detecció d'anomalies congènites de la vagina i l'úter.[2]
- Diagnòstic de masses ovàriques (són infreqüents, gairebé sempre benignes, i el símptoma principal és el dolor).[2]
- Sagnat vaginal.[1]
- Vulvovaginitis recurrent.
- Amenorrea primària i secundària.[1]
- Hematocolpos (himen imperforat), reflux vesicovaginal.[1]

PROCEDIMENT DE LA SOL·LICITUD: INFORMACIÓ MÍNIMA REQUERIDA EN L'ORDRE CLÍNICA

Cal deixar reflectit en l'ordre clínica les dades de l'anamnesi, l'exploració física i els antecedents patològics d'interès.

Sospita diagnòstica.

Estadi clínic de Tanner.

OBSERVACIONS DE LA PROVA

La bufeta urinària plena actua com una finestra acústica en l'ecografia ginecològica abdominal que permet la visualització adequada de l'úter i els ovaris, per això cal donar les següents indicacions a la pacient abans de fer la prova:

- Ingerir líquid sense gas, de manera pausada, per evitar la distensió de les nanses intestinals, que poden interferir en l'examinació.
- Es requereix que la ingesta de líquid s'iniciï almenys 1-2 hores abans de la prova.

En pacients postpuberals és important considerar que la bufeta ha d'estar plena, no sobredistendida, ja que pot alterar la forma de l'úter i, per tant, la interpretació de l'examen.[5]

RECOMANACIONS «NO FER»

No s'ha de demanar una ecografia ginecològica abdominal des de l'atenció primària si se sospita d'una torsió ovàrica. En aquest cas s'ha de derivar la pacient a urgències de l'hospital de referència immediatament en el moment de la consulta.

BIBLIOGRAFIA

1. Avilés Vistorte Y, Tallón Guerola P, Calabuig Barbera E, Rojas Blandón JF. Ecografía ginecológica en la infancia y adolescencia. Sociedad Española de Radiología Médica. Presentación Electrónica Educativa. https://www.piper.espacio-seram.com/index.php/seram/article/view/13/11.
2. Exploración ginecológica y ecografía pélvica en niñas. Orientaciones diagnósticas principales. EMC - Ginecología-Obstetricia 2017; 53(3):1-7. https://doi.org/10.1016/S1283-081X(17)85964-6.
3. Rodríguez P, Pérez MM, Nieto A, Caraballo A, Osuna M. Ecografía pélvica: correlación de la evolución de útero y ovarios con estadios de Tanner de mama y edad. Rev Obstet Ginecol Venez 2020, 80(4), 303-311. http://saber.ucv.ve/ojs/index.php/rev_ogv/article/view/20466
4. González-González A, Rodríguez-González R, Herrero-Ruiz B. Ecografía en ginecología. An Pediatr Contin 2009 7(4): 228-233 (agost 2009). https://www.elsevier.es/es-revista-anales-pediatria-continuada-51-articulo-ecografia-ginecologia-S1696281809719304
5. Peña S, Cabellos A, Troncoso P. Ecografía Ginecológica en etapa Infanto-Juvenil. Rev Soc Chil Obstet Ginecol Inf Adol 2019; XXVI(1).
6. Castro-Feijóo L, Cabanas P, Barreiro J, Pombo M. Pruebas de imagen en el diagnóstico de la patología puberal. Rev Esp Endocrinol Pediatr 2017; 8.

Ecografia tiroidal

NOM DE LA PROVA	Ecografia de la tiroide i les paratiroides

CONCEPTE

És una tècnica ràpida, no invasiva, accessible, amb una bona relació cost-benefici.

L'ecografia tiroidal permet:

- Avaluar la grandària, la localització i les característiques de la glàndula. Ens els nounats té encara limitacions tècniques, especialment en les ectòpies.[1]
- Identificar en temps real estructures tan petites com de 2 mm de diàmetre i, per conseqüent, veure tumors molt petits de la tiroide i de les glàndules paratiroides.[3]
- Estimar el flux sanguini general i regional de la tiroide (Doppler).[2]

INDICACIÓ DE LA PROVA EN L'ATENCIÓ PRIMÀRIA

L'ecografia de la tiroide està indicada en l'atenció primària per a l'estudi de:[3]

- Hipotiroïdisme congènit.
- Goll.[4]
- Confirmació de la presència i el seguiment de nòduls tiroidals.[5]
- Hiperparatiroïdisme primari amb sospita d'adenoma de les paratidoires.[6]

PROCEDIMENT DE LA SOL·LICITUD: INFORMACIÓ MÍNIMA REQUERIDA EN L'ORDRE CLÍNICA

Cal deixar reflectit en l'ordre clínica les dades de l'anamnesi, l'exploració física i els antecedents patològics d'interès.

Sospita diagnòstica.

Existència de dèficits nutricionals (iode).

Antecedents de cirurgia o radioteràpia de la zona.

Alteracions del perfil tiroidal.

OBSERVACIONS DE LA PROVA

No requereix cap preparació especial.

No cal sedació.

BIBLIOGRAFIA

1. Mayayo E, Ferrández Longás A, Labarta JI. Interpretación de las pruebas tiroideas. An pediatr 2002; 56(S4): 42-52.
2. https://www.aepap.org/sites/default/files/documento/archivos-adjuntos/eco_tiroides4.pdf
3. https://www.aepap.org/sites/default/files/pags._495-506_aplicacion_de_la_ecografia.pdf
4. 38. Bocio (1) - Adobe cloud storage
5. https://www.elsevier.es/es-revista-anales-pediatria-continuada-51-articulo-nodulos-tiroideos-infancia-S1696281813701367
6. https://www.piper.espacio-seram.com/index.php/seram/article/view/2603/1276

Ecografia de les parts toves

NOM DE LA PROVA	Ecografia de les parts toves

CONCEPTE

És una tècnica ràpida, no invasiva, accessible, amb una bona relació cost-benefici. Permet valorar l'ecoestructura, la localització i la vascularització de lesions superficials, així com el compromís d'estructures veïnes.[1]

INDICACIÓ DE LA PROVA EN L'ATENCIÓ PRIMÀRIA

L'ecografia de les parts toves en l'atenció primària està indicada per estudiar nòduls i tumors cutanis, subcutanis i musculars:[1, 2, 3, 4, 5]

- Patologia infecciosa com la cel·lulitis o els abscessos.
- Granulomes per cossos estranys.
- Tumors benignes com el lipoma, o malignes com un rabdomiosarcoma.
- Lesions vasculars i limfàtiques.
- Adenopaties. Permet classificar-les en típiques i atípiques.
- Quists cervicals com el tiroglòs, el branquial i el tímic.
- Altres lesions quístiques com el quist epidèrmic, el dermoide o el laringocele.
- Patologia de glàndules salivals com la parotiditis recurrent, o per diferenciar si una lesió és intraglandular o extraglandular.

També és útil per fer el seguiment i el control evolutiu de la lesió en estudi.[1]

PROCEDIMENT DE LA SOL·LICITUD: INFORMACIÓ MÍNIMA REQUERIDA EN L'ORDRE CLÍNICA

Cal deixar reflectit en l'ordre clínica les dades de l'anamnesi, l'exploració física i els antecedents patològics d'interès.

Sospita diagnòstica.

Si s'acompanya de símptomes sistèmics.[1]

OBSERVACIONS DE LA PROVA

No requereix cap preparació especial.

No cal sedació.

INFORMACIÓ ADDICIONAL

Si l'ecografia s'utilitza en modalitat Doppler, es pot valorar el patró vascular en temps real.[2]

RECOMANACIONS «NO FER»

No s'ha de demorar l'exploració i/o l'atenció eel servei específic d'atenció hospitalària en cas que hi hagi dades clíniques de malignitat.

BIBLIOGRAFIA

1. Osiniri Kippes I. Ecografía clínica de piel y partes blandas superficiales. ¿Qué debemos ver en Atención Primaria? A: AEPap (ed.). Curso de Actualización Pediatría 2018. Madrid: Lúa Ediciones 3.0; 2018: 339-343. DOI: https://www.aepap.org/sites/default/files/339-343_ecografia_clinica_de_piel.pdf
2. García Pastor I, Lora Jiménez D, Rojas Blandón JF, Melero Romero B, Tallón Guerola P, Cañón Murillo DP. Lesiones de partes blandas en pediatría. Seram 2018. DOI: https://www.piper.espacio-seram.com/index.php/seram/article/view/98
3. Llanos D, de la Pedraja Í, Campos L, Armijo J, Ávila LF. Imaging palpable tumors in pediatrics. Radiología (English Edition). 2022; 64 (6): 552-565. DOI: https://www.elsevier.es/es-revista-radiologia-english-edition--419-articulo-imaging-palpable-tumors-in-pediatrics-S2173510722001288
4. Ferrufino Villalba MV, Alonso García E, Dehesa Garcia A, Riñones Mena E, Rubio Sanz MJ, Martín Gómez C. Diagnóstico diferencial de las lesiones quísticas del cuello. Sociedad Española de Radiología Médica. Presentación electrónica educativa. DOI: https://piper.espacio-seram.com/index.php/seram/article/view/2645
5. Viñallonga Sardá X. Patología de las glándulas salivales. Pediatr Integral 2013; XVII(4): 281-290. DOI: https://www.pediatriaintegral.es/publicacion-2022-10/patologia-de-las-glandulas-salivales-2022/

Radiografia paranasal

NOM DE LA PROVA	Radiografia dels sins paranasals

CONCEPTE

Es basa en l'ús de raigs X (radiació gamma procedent d'isòtops radioactius), una forma de radiació d'alta energia capaç de travessar el cos humà i generar imatges de les estructures internes en una escala de grisos.

INDICACIÓ DE LA PROVA EN L'ATENCIÓ PRIMÀRIA

No s'ha d'indicar en l'atenció primària[1, 2]

PROCEDIMENT DE LA SOL·LICITUD: INFORMACIÓ MÍNIMA REQUERIDA EN L'ORDRE CLÍNICA

Cal deixar reflectit en l'ordre clínica les dades de l'anamnesi, l'exploració física i els antecedents patològics d'interès.

Sospita diagnòstica.

CONTRAINDICACIONS

Contraindicacions relatives

- **Embaràs:** tot i que no és una contraindicació absoluta, s'ha d'evitar fer radiografies en dones embarassades, especialment durant el primer trimestre, a causa del possible risc per al desenvolupament fetal. En els casos en què la prova sigui imprescindible, s'han de prendre mesures de protecció, com l'ús de draps de plom per minimitzar l'exposició a la radiació.

Precaucions

- **Lactants i infants:** els infants tenen una sensibilitat més alta a la radiació a causa del seu ritme de creixement cel·lular. Per tant, és fonamental reduir al mínim l'exposició i utilitzar la dosi més baixa de radiació possible per obtenir imatges adequades sense risc innecessari.
- **Ús excessiu de radiografies:** l'exposició acumulativa i repetida a la radiació ionitzant pot augmentar el risc de dany cel·lular i, a llarg termini, de desenvolupament de càncer. Per aquest motiu, es recomana limitar les radiografies per fer-ne només quan sigui estrictament necessari i considerar altres tècniques d'imatge no ionitzants, com l'ecografia o la ressonància magnètica, si són adequades per al cas clínic.

OBSERVACIONS DE LA PROVA

No requereix cap preparació especial.

No cal sedació.

INFORMACIÓ ADDICIONAL

Té una baixa sensibilitat per a la detecció de canvis radiològics dels sins frontals, dels esfenoidals i dels etmoidals, en canvi, té més sensibilitat en el cas del si maxil·lar. Fer una prova radiològica en pacients amb una clínica evident no està justificat, ja que és la presència de símptomes el que indica la necessitat de fer un tractament mèdic.

RECOMANACIONS «NO FER»

- Sinusitis i infant roncador.[1, 2]

BIBLIOGRAFIA

1. Tijerín Bueno M. Imagen pediátrica para atención primaria. NPunto 2023; VI(58): 39-59. https://www.npunto.es/revista/58/imagen-pediatrica-para-atencion-primaria
2. Santos Montón C, Garcia Casado D, González de la Huebra Labrador T, Chaparro García PA, Herrero Hernandez A, Framiñan de Miguel A. Justificación de la radiografía simple de senos paranasales en la sinusitis. Controversia acerca de la necesidad de pruebas radiológicas en su diagnóstico. https://epos.myesr.org/poster/esr/seram2012/S-0759

Radiografia de les parts toves del coll i del càvum

NOM DE LA PROVA	Radiografia de les parts toves del coll i del càvum

CONCEPTE

Es basa en l'ús de raigs X (radiació gamma procedent d'isòtops radioactius), una forma de radiació d'alta energia capaç de travessar el cos humà i generar imatges de les estructures internes en una escala de grisos.

És una prova d'imatge amb raigs X que permet estudiar diferents zones de l'anatomia del nas i la boca (adenoides i amígdales palatines).

INDICACIÓ DE LA PROVA EN L'ATENCIÓ PRIMÀRIA

No n'hi ha.[1, 2]

PROCEDIMENT DE LA SOL·LICITUD: INFORMACIÓ MÍNIMA REQUERIDA EN L'ORDRE CLÍNICA

Cal deixar reflectit en l'ordre clínica les dades de l'anamnesi, l'exploració física i els antecedents patològics d'interès.

Sospita diagnòstica.

CONTRAINDICACIONS

- **Lactants i infants:** els infants tenen una sensibilitat més alta a la radiació a causa del seu ritme de creixement cel·lular. Per tant, és fonamental reduir al mínim l'exposició i utilitzar la dosi més baixa de radiació possible per obtenir imatges adequades sense risc innecessari.
- **Ús excessiu de radiografies:** l'exposició acumulativa i repetida a la radiació ionitzant pot augmentar el risc de dany cel·lular i, a llarg termini, de desenvolupament de càncer. Per aquest motiu, es recomana limitar les radiografies per fer-ne només quan sigui estrictament necessari i considerar altres tècniques d'imatge no ionitzants, com l'ecografia o la ressonància magnètica, si són adequades per al cas clínic.

OBSERVACIONS DE LA PROVA

No requereix cap preparació especial.

No cal sedació.

INFORMACIÓ ADDICIONAL

Demanada per l'especialista d'otorrinolaringologia:

- No hi ha cooperació per a l'endoscòpia.
- No es pot fer l'endoscòpia.[1, 2]

RECOMANACIONS «NO FER»

No s'ha de fer si es reuneixen els criteris per fer el diagnòstic per nasofriboscòpia.[1, 2]

No està indicada en l'atenció primària.

BIBLIOGRAFIA

1. Sánchez Vázquez I. La radiografía lateral de cavum: ¿para qué sirve? https://www.saludsavia.com/contenidos-salud/articulos-especializados/la-radiografia-lateral-de-cavum-para-que-sirve
2. Indicación de una radiografía lateral de «cavum» para la confirmación diagnóstica de hipertrofia adenoidea en niños. El portal sanitario de la región de Murcia. https://www.murciasalud.es/preevid/22849

Referències

- Criteris de remissió dels pacients en edat pediàtrica als serveis de diagnòstic per la imatge: patologies del cap i del sistema nerviós central, 2018. https://seguretatdelspacients.gencat.cat/web/.content/minisite/seguretatpacients/professionals/documents/arxius/referral_criteria_jul18_final.pdf
- Bibliografia de cada fitxa.

Annexos

Annex 1. La importància de la protecció radiològica en la infantesa

Protección radiológica en pediatría

Las exposiciones médicas en la infancia reciben una atención especial debido a que los pacientes pediátricos son más sensibles a la radiación.

¿Cuánta dosis supone?

La radiación de una prueba diagnóstica puede compararse con la radiación natural terrestre que recibimos en un año o también con la radiación cósmica que recibimos en un vuelo comercial.

Radiografía de tórax	0,01 mSv
Vuelo comercial	0,04 mSv
TC de cabeza	2 mSv
Radiación natural anual	3 mSv
TC de tórax	3 mSv
TC de abdomen	5 mSv

¿Por qué es necesaria la prueba?

Los médicos necesitan más información para aclarar el diagnóstico de su hijo y orientar el tratamiento.

La prueba ha sido indicada siguiendo criterios médicos respaldados por las autoridades sanitarias, tras analizar su posible riesgo y la posibilidad de usar otras técnicas sin radiaciones ionizantes.

Para evitar pruebas innecesarias, recuerde poner a disposición del equipo médico el resultado de pruebas anteriores.

¿Es segura para el paciente?

Los equipos están controlados y son revisados por los profesionales y las autoridades.

Los profesionales que se ocupan de la realización de la prueba, conocen las múltiples maneras de asegurar que el paciente recibe la dosis más baja posible sin disminuir la calidad diagnóstica de las imágenes.

En general, no es necesario utilizar protecciones adicionales sobre el paciente, podrían interferir en la imagen y hacer necesaria la repetición de la prueba o elevar artificialmente la dosis necesaria.

Quiero saber más...

El personal médico y equipo de apoyo junto con los especialistas en radiofísica podrán responder a preguntas concretas sobre la seguridad del procedimiento, el cálculo de la dosis en función del tamaño del niño y el riesgo de la radiación.

Consulte en el código QR información más detallada elaborada por las sociedades profesionales.

CSN · Consejo de Seguridad Nuclear · Sociedad Española de Protección Radiológica · sefm Sociedad Española de Física Médica · seram · SERPE

Annex 2. Recomanacions per a pacients abans de fer les proves de diagnòstic per la imatge

SJD Sant Joan de Déu Barcelona · Hospital

Preparaciones de pacientes para realización de pruebas diagnósticas en Diagnóstico por la Imagen (DxI)	
Código: A-DXI-PT-0007-01	**Ámbito:** DxI (Diagnóstico por la imagen)
Autores: Ignacio Barber Martínez de la Torre, Bárbara Salas Flores, Carlos Javier García Mallo	
Fecha aprobación: Julio de 2022	**Fecha revisión:**
Palabra clave: preparaciones, pruebas diagnósticas, DxI, Diagnóstico por la imagen	
Fecha revisión Comisión de Farmacia: No corresponde	

1. Descripción

El siguiente procedimiento describe las preparaciones para pacientes de las pruebas diagnósticas que se realizan en diagnóstico por la imagen.

Las preparaciones describen que tiene que hacer el paciente o el personal que lo trata, en el caso de que sea ingresado, antes de realizar una prueba diagnóstica en DXI.

En pacientes ambulatorios esta información se tiene que transmitir en el momento de la citación.

Cuando hablamos de ayuno, los padres **NO** deben suspender ninguna medicación o tratamiento.

El ayuno es de comida. El paciente **SÍ** puede beber agua para tomar sus medicamentos.

Es conveniente que el paciente esté en el Servicio de Diagnóstico por la Imagen 15 minutos antes de la prueba. En función de la necesidad del estudio y/o patología, se valorará la mayor ingesta de líquido aquí en el hospital, o la demora de la prueba.

2. Pruebas

2.1. Ecografías

En el caso de las ecografías, en general no es necesaria ninguna preparación previa, excepto en las pruebas siguientes:

- Ecografía abdominal y doppler abdominal
  - De 0 a 5 años no hace falta ayuno
  - De 6 a 12 años ayuno de 2 a 4 horas
  - Mayores de 12 años 4 horas de ayuno
- Ecografía aparato urinario y pelvis
  - De 0 a 5 años no hace falta preparación
  - De 6 a 12 años retención de orina desde casa
  - Mayores de 12 años retención de orina desde casa más medio litro de líquido

SJD Sant Joan de Déu Barcelona · Hospital

2.2. Pruebas diagnósticas con telemando

- TEGD (Tránsito esófago-gastro-duodenal)
  - Menores de 1 año: Evitar alimentación durante las 2 horas previas al estudio
  - Mayores de 1 año: Ayuno recomendado de entre 4 y 6 horas
- Enema Opaco
  - No necesita preparación específica
- CUMS (cistografía miccional)
  - No necesita una preparación específica, salvo la medicación prescrita por su pediatra (pauta de antibióticos si se consideran indicados).
  - Si el paciente tiene fiebre el día de la prueba, el paciente debe llamar al hospital a la extensión 71609 para consultar si se realiza la prueba o se reprograma para otro día.
  - En el caso de niñas, no se puede realizar la prueba si está menstruando.
- Histerosalpingografía
  - Programar entre el 7 y el 10 día después de la menstruación. El día de la prueba la paciente no puede tener la más mínima pérdida. No debe mantener relaciones sexuales desde el primer día de la menstruación.
- Estudio de deglución
  - No requiere ayuno
- Tránsito intestinal
  - 6 horas en ayunas (programar el estudio a primera hora por la duración del mismo)
- Pielografía
  - 6 horas en ayunas

2.3. Tomografía Computerizada (TC)

En general no necesitan una preparación específica salvo en las siguientes situaciones:

- TC con anestesia

  En menores de 5 años que lo requieran, TEA, discapacidad neurológica…etc., si se considera indicado por su médico y el médico radiólogo responsable del estudio, se programará con anestesia. El paciente debe seguir la pauta de preparación marcada por el Servicio de Anestesia.
- TC con contraste endovenoso

  Si se considera indicado la administración de contraste endovenoso, no se requiere un tiempo de ayuno previo al estudio.

  Los estudios de TC abdominal, tóraco-abdominal requieren el siguiente ayuno:
  - Más allá de los 5 años: Ayuno recomendado de entre 4 horas.

SJD Sant Joan de Déu Barcelona · Hospital

2.4. Resonancia Magnética (RM)

En general no necesita una preparación específica salvo en las siguientes situaciones:

- RM con anestesia

  En menores de 5 años que lo requieran, TEA, discapacidad neurológica…etc., si se considera indicado por su médico y el médico radiólogo responsable el estudio, se programará con anestesia. El paciente debe seguir la pauta de preparación marcada por el Servicio de Anestesia.
- RM abdominales y colangio-RM
  - Menores de 1 año: Evitar alimentación durante las 2 horas previas al estudio
  - Entre 1 y 4 años: Ayuno recomendado de entre 2 y 4 horas
  - Más allá de los 5 años: Ayuno recomendado de entre 4 horas
- Entero-RM
  - Ayuno de 6 horas
  - Llegada al Servicio de DXI 1 hora antes, con una botella de agua de 1 litro (mínimo) para iniciar la preparación
  - El paciente tomará el agua mezclada con manitol una hora antes de realizar la prueba
  - La preparación se realizará en el Servicio de DXI
- RM fetales
  - No es necesario ayuno
  - Se recomienda que el paciente evite en las horas previas a la realización de la prueba, el consumo de cafeína o comidas muy azucaradas
- RM neonatos (cojines)
  - El paciente tiene que evitar la última toma antes de realizar la prueba. Esta se realiza en el propio servicio
  - Durante el día hay que intentar que el paciente duerma lo menos posible
  - El paciente deberá estar en el servicio una hora antes de la realización de la prueba
  - La preparación se le entregará en el momento de la cita desde Diagnóstico por la Imagen

Annex 3. Recomanacions en l'ús de protectors en radiodiagnòstic

Nuevas recomendaciones

En la nueva guía de consenso europea* se distinguen tres niveles de recomendación para el uso de protectores de contacto en pacientes sometidos a estudios radiológicos:

SE RECOMIENDA USAR

SE PUEDE USAR PROTECTOR TRAS UN ANÁLISIS PERSONALIZADO DE SU UTILIDAD PARA EL PACIENTE

NO SE RECOMIENDA USAR

En general, no se recomienda el uso de protectores gonadales, de mama, de cristalino o del feto/embrión en ninguna exploración.

El uso del protector de tiroides tampoco está recomendado, si bien podría ser de utilidad en cefalometría y en algunas exploraciones dentales, intraorales o tomográficas de haz cónico, si la glándula se encuentra fuera del campo de exploración.

En cefalometría puede también ser útil el uso de protector de tiroides cuando la glándula esté dentro del campo de exploración, siempre que su uso no interfiera con el diagnóstico.

En cualquier caso, los profesionales que le atenderán son las personas más adecuadas para valorar si el uso de protector supondrá, en su caso, un beneficio.

- Hiles P, Gilligan P, Damilakis J, Briers E, Candela-Juan C, Faj D, Foley S, Frija G, Granata C, de Las Heras Gala H, Pauwels R, Sans Merce M, Simantirakis G, Vano E. European consensus on patient contact shielding. Insights Imaging. 2021 Dec 23;12(1):194. doi: 10.1186/s13244-021-01085-4.

Si tienes alguna duda relativa a la seguridad radiológica de nuestras instalaciones o sobre los procedimientos de trabajo, por favor, ponte en contacto con nosotros.

Tus dudas nos ayudan a mejorar.

Unidad de Radiofísica y Protección Radiológica:

e-mail:

tfno:

Información avalada por:

segra – Sociedad Española de Graduados y Técnicos en Radiologí

aetr – ASOCIACIÓN ESPAÑOLA DE TÉCNICOS RADIOLOGÍA, RADIOTERAPIA Y MEDICINA NUCLEAR

SEPR – SOCIEDAD ESPAÑOLA DE

seram – Sociedad Española de Radiología Médica

sefm – Sociedad Española de Física Médica

Material elaborado por el comité de comunicación de la Sociedad Española de Física Médica.

www.sefm.es

@redesSEFM

@redesSEFM

@SEFM15

Sociedad Española de Física Médica

7 NOV IDMP

- Basado en el material elaborado por el British Institute of Radiology.

https://www.bir.org.uk/media/427407/bir_patient_shielding_folded_a4_flyer_final.pdf

Uso de protectores en radiodiagnóstico

Recomendaciones de consenso

PREGUNTAS FRECUENTES

P: ¿Por qué en ocasiones el personal o los acompañantes sí usan protección?
Debe tener en cuenta que el personal se expone diariamente a la radiación. Además, no va a obtener ningún beneficio médico de esa exposición, por lo que no estaría justificada. Por otra parte, el uso de protección por el personal no implica riesgo de ningún tipo, pues no reducirá la calidad del estudio ni interferirá el funcionamiento del sistema de control de exposición.

Los mismos argumentos son válidos para justificar el uso de protección por parte de las personas que, aunque sea ocasionalmente, acompañan al paciente cuando este necesita ayuda durante la realización del estudio.

P: Me han realizado muchos estudios radiológicos a lo largo de mi vida ¿supone para mí un peligro?
La necesidad de cada estudio realizado con rayos X ha sido cuidadosamente considerada, teniendo en cuenta también las imágenes adquiridas con anterioridad. La dosis total acumulada de estas exposiciones será pequeña para la mayoría de los pacientes y siempre significará que el beneficio supera los posibles riesgos radiológicos que su obtención implica.

P: Si estuviera embarazada ¿qué efecto tendría la radiación en mi futuro hijo?
Haremos todo lo posible por evitar la exposición innecesaria de su hijo y, si fuera posible, emplearemos otros modos de imagen alternativos que no utilicen rayos X. En cualquier caso, las dosis que empleamos para la obtención de imágenes son muy bajas y la evidencia científica nos permite asegurar que representan un riesgo despreciable para su bebé. Una prenda de protección no reduciría esos riesgos y podría ocultar algún hallazgo clínico relevante.

Si cree que puede estar embarazada comuníquelo a nuestro personal antes de realizar la prueba.

Cuando se realice una radiografía, una tomografía computarizada o cualquier otro procedimiento radiológico diagnóstico, no es necesario que use una prenda de protección contra la radiación.

Solo en situaciones excepcionales el uso de estos dispositivos de protección está justificado y es compatible con la obtención de una imagen de calidad. En tal caso, nuestros radiólogos darán las instrucciones necesarias al personal responsable de la realización del estudio.

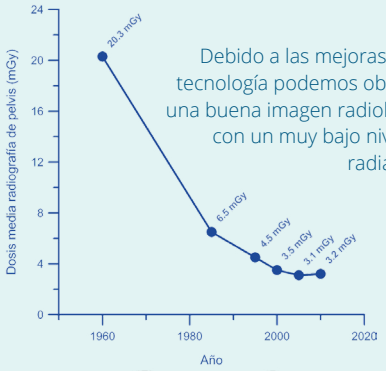

Debido a las mejoras en la tecnología podemos obtener una buena imagen radiológica con un muy bajo nivel de radiación.

Para los tejidos no expuestos directamente, la mayor parte de la radiación recibida proviene del interior de su organismo y el uso de protección externa no impide esta irradiación.

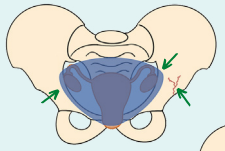

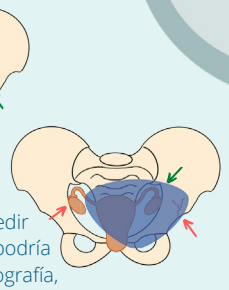

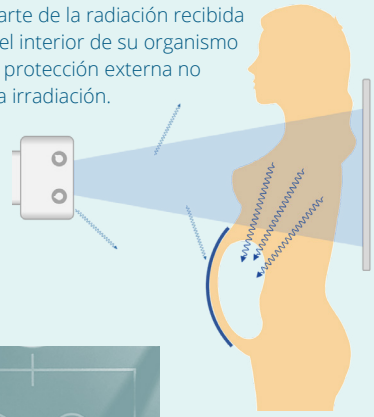

El uso de prendas de protección no es una forma eficaz de reducir la dosis de radiación y puede impedir obtener una buena imagen. Esto podría significar tener que repetir la radiografía, lo que implicaría recibir más radiación.

La protección puede interferir con el control automático de exposición de los equipos e implicar un aumento innecesario de la dosis en los tejidos no protegidos.

Los Técnicos Superiores en Imagen para el Diagnóstico están capacitados para:

Garantizar que la cantidad de radiación utilizada es solo la necesaria para obtener la imagen.

Colocar su cuerpo de forma que su exposición a la radiación sea mínima.

Aprovechar al máximo la tecnología para mantener su dosis tan baja como sea posible.

Annex 4. Consens europeu sobre l'ús de blindatges de contacte en exploracions radiològiques

seram Sociedad Española de Radiología Médica · sefm · SEPR Sociedad Española de Protección Radiológica

CONSENSO EUROPEO SOBRE EL USO DE BLINDAJES DE CONTACTO EN EXPLORACIONES RADIOLÓGICAS

LEYENDA SÍMBOLOS

RECOMENDACIÓN	RAZÓN
Debería usarse	Evidencia de que su uso es beneficioso y efectivo
Puede usarse	Acuerdo de que el uso podría ser beneficioso en algunas circunstancias
No se recomienda usar	Evidencia o acuerdo general para no usarse

PROTECTOR	MODALIDAD DE IMAGEN	LOCALIZACIÓN DEL PROTECTOR *DENTRO DEL CAMPO DE VISIÓN O DE LA IMAGEN, FUERA O AMBOS*	RECOMENDACIÓN
GONADAL	Todas	Ambos	No se recomienda usar
TIROIDEO	Todas (excepto cefalometría)	Dentro	No se recomienda usar
	Cefalometría	Dentro	Puede usarse
	RX*, MAMO*, Fluoroscopia, TC*	Fuera	No se recomienda usar
	Dental (intraoral y cefalometría)	Fuera	Puede usarse
	CBCT*	Fuera	Puede usarse
MAMARIO	Todas	Ambos	No se recomienda usar
CRISTALINO	Todas	Ambos	No se recomienda usar
FETAL	Todas	Ambos	No se recomienda usar

*RX: radiografía/ MAMO: mamografía/ TC: Tomografía Computarizada/ CBCT: Cone Beam CT

Hiles, P., Gilligan, P., Damilakis, J. et al. European consensus on patient contact shielding. Insights Imaging 12, 194 (2021)

Autoria

Sonia Martínez Carmona. Directora de Continuïtat Assistencial GAPiC Delta

Esther Freixes Villaró. Responsable de Qualitat i Seguretat del Pacient GAPiC Delta

Silvia Beatobe Berdejo. Pediatra. ETAP Viladecans.

Antonio Polidura Navio. Pediatra. Director ETAP Viladecans

Alicia Rodríguez Arraez. Pediatra. Directora ETAP Centre - Sant Josep

Mariano Bruno Bidart. Pediatra. ETAP Florida

Nery Bergery Martínez. Pediatra. Adjunta ETAP Florida

Laura Berenguer Navarro. Pediatra. ETAP Centre - Sant Josep

Enrique Ladera González. Radiòleg. Servei de Diagnòstic per la Imatge. Hospital de Sant Joan de Déu (HSJD)

Mónica Rebollo Polo. Radiòleg. Servei de Diagnòstic per la Imatge. Hospital de Sant Joan de Déu (HSJD)

Col·laboració:

Melisa L. Stizman Wengrowicz. Cap de la Unitat de Traumàtics. Hospital de Sant Joan de Déu (HSJD)